18-Й САНКТ-ПЕТЕРБУРГСКИЙ

ВЕНОЗНЫЙ ФОРУМ

РОЖДЕСТВЕНСКИЕ ВСТРЕЧИ

СБОРНИК ТЕЗИСОВ

26-28.11.2025

18-й Санкт-Петербургский Венозный форум. Актуальные вопросы флебологии. 26 – 28 ноября 2025 года, Санкт-Петербург – Сборник тезисов / Под редакцией Е.В. Шайдакова – СПб.: 2025. – 105 с.

© SPSP, 2025
© Коллектив авторов, 2025
© ООО Мономакс, оформление, 2025

THE ROLE OF EXERCISE IN ENHANCING LYMPHATIC FUNCTION AND QUALITY OF LIFE IN SECONDARY LYMPHOEDEMA: EVIDENCE FROM AN ONGOING LONG TERM CLINICAL STUDY

Damato A.[1,2,3,4], Rovnaya A.V.[1,3,4,5]
1 - PhysioLympha, Mosta, Malta
2 - ASOMI insitution, Torino, Italy
3 - Омедика, Санкт-Петербург, Россия
4 - RMES, Barcelona, Spain
5 - СПбГМУ им. ак. И.П. Павлова
andreadamato90@gmail.com

Introduction. Lymphoedema remains a significant complication following cancer treatment, chronic venous diseases and obesity, often resulting in chronic oedema, functional impairment, lower self-esteem and occasionally pain. Historically, resistance exercise was discouraged due to concerns of exacerbating/worsening lymphoedema. However, emerging evidence suggests that appropriately prescribed exercise may enhance lymphatic transport, improve venous return, and support overall limb function. This study aimed to investigate the safety and efficacy of resistance-based exercise in women with breast cancer–related lymphoedema (BCRL), with a focus on its effects on limb volume, QOL, pain, and functionality.

Methods. In 2022-23, we conducted a prospective intervention study involving women diagnosed with unilateral BCRL. Participants undertook a structured, supervised exercise program combining progressive resistance and aerobic components over 12 weeks. Baseline and post-intervention measures included limb volume assessment, LYMQOL scores, pain scales, upper limb functional tests. Physiological mechanisms, particularly the influence of muscle contraction on lymphatic and venous return, were also reviewed to contextualize the findings. Self-image and wellbeing scores were discussed and analysed. A 2026 follow-up will assess long-term effects of resistance exercise in BCRL. We will evaluate exercise adherence, activity maintenance, LYMQOL scores, limb volume, pain, and any new symptoms since 2022. This will determine the sustainability of benefits and guide future home exercise-based rehabilitation strategies.

Results. Our findings demonstrated that resistance exercise was **not detrimental** to lymphatic function; rather, it contributed to measurable clinical and functional improvements. Arm volume reduction was observed in participants that had been stable for a long time, accompanied by significant improvements in **LYMQOL scores** in all participants, particularly in the physical and symptom domains. Pain scores decreased, functional capacity improved, indicating enhanced upper limb performance. Mechanistically, rhythmic muscle contractions are understood to facilitate **lymphatic pumping action**, augmenting lymph flow through compression of lymphatic vessels and stimulating smooth muscle contractility. Simultaneously, enhanced **venous return** reduces interstitial fluid accumulation, supporting overall fluid homeostasis. These physiological effects, combined with improved muscle tone, strength and joint mobility, may account for the limb volume and discomfort reduction reported in our cohort.

Conclusion. This study provides further evidence supporting the integration of structured resistance exercise into the management of secondary lymphoedema rehabilitation. Far from exacerbating symptoms, targeted exercise improves lymphatic transport, enhance venous return, and deliver tangible benefits in pain relief, limb function, and QOL. Exercise prescription, when guided by clinical assessment and supervision, should be viewed as a cornerstone of lymphoedema rehabilitation rather than a contraindication.

ANTICOAGULANT THERAPY IN PREGNANT WOMEN WITH VEIN STENT

Dzhenina O.[1], Bogachev V.[1], Lobastov K.[2], Pankov A.[3]
1 - First Phlebological Centre
2 - Russian National Research Medical University Named After N.I.Pirogov
3 - Federal State Budgetary Institution "Clinical Hospital No. 1" (Volynskaya) of the Presidential Administration of the Russian Federation
dzhenina@rambler.ru

Introduction. Management of patients with symptomatic proximal venous outflow obstruction include a vein stenting. Stented fertile women may subsequently become pregnant. Currently, there are no guidelines governing anticoagulant prophylaxis in pregnant women with venous stents.

Objective: is assess the efficacy and safety of different anticoagulation regimens in pregnant women with vein stents.

Methods. From 01.2020 to the present, we observes 20 women, who had pregnancy after vein stenting. Patients in groups A-C has history of post-thrombotic syndrome (PTS) and patients from D group has history of non-thrombotic iliac vein lesion (NIVL).

Group A: 1 woman, whose pregnancy occurred less than 1 month after stenting. The woman received therapeutic dose of low-molecular-weight heparin (LMWH) until the 15 weeks pregnant. Then high intermediate (75% of therapeutic) dose were used before childbirth and during 3 months postpartum.

Group B: 2 women became pregnant within 8-10 months after stenting. We recommended high intermediate doses of LMWH during pregnancy and for 6-8 weeks postpartum.

Group C: 8 women, whose pregnancy occurred more 1 year after stenting. We recommended intermediate (50% of therapeutic) doses of LMWH during pregnancy and for 6-8 weeks postpartum for 7 patients. And 1 patient received the high intermediate dose of LMWH and additional low dose aspirin (100mg) during pregnancy with postpartum replacement with vitamin K antagonists due to concomitant antiphospholipid syndrome.

Group D: 9 women became pregnant more 1 year after stenting. In 5 pregnant women, there were no additional risk factors for perinatal VTE according to the RCOG criteria and we recommended prophylactic doses of LMWH from 28 weeks of pregnancy to childbirth, as well during 6-8 weeks postpartum. The other 4 pregnant women had classical VTE risk factors (RCOG guideline 2015) and we recommended prophylactic doses of LMWH throughout pregnancy and for 6-8 weeks postpartum.

Results. All pregnancies in groups A-C were full-term, the course of pregnancy and childbirth was without complications. The patient from A group had stent thrombosis at 10 weeks after childbirth because she stopped temporary of anticoagulant therapy. In groups B,C, there were no vein thrombosis and pulmonary embolism, large and small clinically significant bleeding during pregnancy and postpartum. The 2 patients from group D are currently pregnant and they receives prophylactic doses of LMWH. Now, the pregnancies proceeds without complications and there are no stent occlusion or other thrombotic complications.

Conclusions. We propose to determine the dose and duration of anticoagulation depending on the cause of stenting (PTS or NIVL) and the interval between stenting and pregnancy. We recommend at least intermediate doses of LMWH for stented pregnant with history of PTS. If conception occurs less than 3 months after stenting, it is preferable to initiate treatment with therapeutic doses. In stented pregnant with history of NIVL, we consider prophylactic doses of LMWH and the anticoagulation start depends on the presence or absence of additional risk factors for perinatal VTE. In our opinion, this approach shows high efficiency and safety. However, since the number of cases is small and researches should be continued.

FREQUENCY OF MAY-TURNER SYNDROME IN WOMEN WITH SEGMENTAL PROXIMAL VEIN THROMBOSIS DURING PREGNANCY

Dzhenina O.[1], Bogachev V.[1], Lobastov K.[2], Bondarchuk D.[3], Pankov A.[4]
1 - First Phlebological Centre
2 - Russian National Research Medical University Named After N.I.Pirogov
3 - Federal State Budgetary Institution "National Medical and Surgical Center named after N.I. Pirogov" of the Ministry of Health of the Russian Federation
4 - Federal State Budgetary Institution "Clinical Hospital No. 1" (Volynskaya) of the Presidential Administration of the Russian Federation, Moscow, Russia
dzhenina@rambler.ru

Introduction. The uterus Enlargement during pregnancy leads to the iliac veins compression, more pronounced on the left. This explains the prevalence of left-sided localization of deep vein thrombosis (DVT) in pregnant. The presence of May-Thurner syndrome (MTS) may increase phlebohemodynamic disorders during pregnancy and possibly increase the risk of perinatal proximal thrombosis.
Objective: is assess the occurrence of MTS in pregnant with segmental proximal DVT.
Methods. We retrospectively reviewed data of 34 patients who had symptomatic pregnancy-related proximal DVT. Isolated iliac vein thrombosis was observed in 7 patients. In other cases, thrombosis from the iliac segment has spread to the femoral vein.
In the 1st trimester, DVT developed in 10/34 women. There iwas left-sided in 6 cases and 2 cases each of right-sided localization and bilateral lesion. In the 2nd trimester, DVT developed in 3/34 patients (on the left in 2 cases), in the 3rd trimester DVT was in 21/34 patients (all had left-sided thrombosis).
After delivery, all patients underwent CT phlebography, thrombophilia screening and the retrospective assessment of the risk of perinatal DVT with the RCOG criteria. In addition, we assessed the presence of MTS-associated vein symptoms before and during pregnancy.
Results. CT-signs of MTS were detected in 26 women. DVT was at 3rd trimester in 18 of them, at 2nd trimester in 2 patients and at 1st trimester in 6 cases.
Before pregnancy, vein symptoms were observed only in 9/26 patients with MTS. Also, in 7/26 cases, symptoms appeared in 2-3 trimesters. Moreover, in 5 cases, the first manifestation can be considered the apparition of rapidly progressive suprapubic varices.
Prior to thrombosis development, none of the patients was classified as the moderate or high thrombotic risk and had no indications for thromboprophylaxis. However, dehydration in women with frequent nausea and vomiting could be the obstetric trigger for DVT in the 1st trimester.
Thrombophilia was detected in 8 patients with MTS: FV or FII mutations in 6 cases, antithrombin deficiency in 1 case and antiphospholipid syndrome in 1 case. In most, it was associated with the DVT in the first half of pregnancy.
Women without MTS had thrombophilia in 7 cases (6 cases of FV/FII mutations and 1 case of antiphospholipid syndrome.
Conclusions. MTS may be an independent predictor of perinatal proximal thrombosis. Nevertheless, currently there are no reliable criteria for the significance of MTS and indications for thromboprophylaxis during pregnancy in such women have not been determined. Further analysis of cases of perinatal proximal DVT associated with MTS is needed.

EFFICACY OF MICRONIZED PURIFIED FLAVONOID FRACTION IN PATIENTS WITH HORMONE-ASSOCIATED VEIN SYMPTOMS

Dzhenina O., Bogachev V.
First Phlebological Centre
dzhenina@rambler.ru

Introduction. The use of combined hormonal contraceptives may be accompanied by the appearance of venous symptoms without varicose veins. Hormone-associated phlebopathy negatively affects women's quality of life and reduces adherence to hormonal contraception (HC).
Objective: is assess the efficacy of the micronized purified flavonoid fraction (MPFF) in women with hormone-associated vein symptoms.

Methods. From 01.2023 to the present, we observed 60 women, who have leg heaviness, pain and distal edema during combined HC. The age of patients was from 23 to 45 years. All of them had a history of vein symptoms with previous use of combined oral contraceptives (COCs), during pregnancy or in the premenstrual period. And they had no varicose veins.
In group A (n=30), patients started using of MPFF 1000mg and COCs at the same time. In group B (n=30), the COCs was started at first. The MOFF 1000mg treatment was begun when venous symptoms appeared. In both groups, the first course of vasoactive therapy was 3 months.
Subsequently, the 3 months course of MOFF was repeated in both groups after 3 and 9 months.
Results.In group A, severity and pain in the legs were in 10% of cases (VAS-10 intensity was 26-31 mm), and distal edema was in 6.7% of cases after completion of the first MOFF course. Before the second course of therapy, the frequency of subjective symptoms was 43.3% (VAS-10 intensity was 43-56 mm), distal edema was 13.3%. After the second MOFF course, the frequency of severity and pain decreased to 9.7% (the intensity according to VAS-10 was 21-24 mm), edema - 4.2%.
In group B, vein symptoms appeared after 6-10 weeks of HC. Before the start of MOFF therapy, leg discomfort and pain were in 96.7% (the intensity according to the VAS-10 was 54-61mm) and distal edema was in 63.3% of cases. After 3-month MPFF 1000mg therapy was finished, this subjective symptoms persisted in 23.3% (VAS-10 was 31-38 mm) and the frequency of edema decreased to 26.7%. Before the second course of therapy, the frequency of subjective symptoms was 54.8% (VAS-10 intensity was 48-55 mm), distal edema was 37%. After the second MOFF course, the frequency of severity and pain decreased to 19.2% (the intensity according to VAS-10 was 28-32mm), edema - 15.8%.
The third course of MOFF was not completed in all participants in groups A and B.
Conclusions. MOFF therapy significantly reduces the manifestations of hormonal phlebopathy and can be an effective protection against it in women at risk. Interim data show a trend of higher efficacy of the "concomitant therapy" regimen when the use of MOFF begins simultaneously with the start of hormonal contraception. However, final conclusions can be drawn upon completion of the observation and statistical processing of all the data obtained.

THROMBOSIS OF VULVAR AND ROUND LIGAMENT VARICOSITIES IN PREGNANT WOMEN

Dzhenina O.[1], Bogachev V.[1], Kopnenkova D.[2]
1 - First Phlebological Centre
2 - Russian National Research Medical University Named After N.I.Pirogov
dzhenina@rambler.ru

Introduction. Vulvar and round ligament varicosities occur in 4-22% of pregnant women. This varicose localization is generally regarded as a minor abnormality that regresses after delivery and does not require treatment. However, these varices can be complicated by thrombosis and the frequency of such superficial vein thrombosis (SVT) is unknown. It is also unknown how much this SVT increases the risk of developing perinatal venous thromboembolism (VTE) of a different location.
Objective: is assess the efficacy and safety of anticoagulant therapy in pregnant women with thrombosis of vulvar and round ligament varicosities.
Methods. From 01.2023 to 08.2025, we observed 15 women, who had thrombosis of vulvar and round ligament varicosities during pregnancy and postpartum. The age of patients was from 23 to 33 years. Thrombosis developed in 8 cases at 22-32 weeks, and in 5 cases at 32-40 weeks of gestation. Also SVT developed on days 2-5 after childbirth in 2 women. There were 11 cases of vulvar varicosities thrombosis, 3 cases of round ligament varicosities thrombosis and 1 cases of combination of locations. Before SVT, all women did not have a high risk of perinatal VTE (6 pregnant had 0 points, 4 pregnant had 1 point and 5 pregnant had 2 points according to RCOG criteria) and no women received anticoagulant prophylaxis.
We assessed this form SVT as moderate risk progression to deep veins and recommended intermediate (50% of therapeutic) dose of low-molecular-weight heparin (LMWH) during 6 weeks to all patients. After completing the main therapy, the further treatment depended on the gestation period at which the thrombosis developed.

If SVT developed before 32 weeks of gestation, the dose of LMWH was reduced to the prophylactic after 6 weeks and anticoagulation continued until delivery and for 6 weeks after delivery.
If the thrombosis developed after 32 weeks of pregnancy, the intermediate dose of LMWH was continued until delivery and for 6 weeks after delivery.
If the thrombosis developed postpartum, no prolongation of anticoagulant therapy was performed after 6 weeks.
Results. The pain syndrome and skin hyperemia were resolved by the 10th-14th day of therapy. In 8 women complete regression of the varicosities occurred 3-7 days after delivery and in 7 cases, the regression occurred only 10-12 weeks after delivery. There was no recurrent thrombosis of vulvar and round ligament varicosities, other VTE, large and small clinically significant bleeding during pregnancy and postpartum. All pregnancies were full-term without complications; all childbirths were without complications also.
Conclusions. The intermediate and prophylactic doses of LMWH in the treatment thrombosis of vulvar and round ligament varicosities during pregnancy and postpartum showed high effectiveness in preventing the progression of SVT and development of simultaneous VTE and the low risk of hemorrhagic complications. We expect that the active approach using LMWH is preferable in the absence of information about the frequency and significance of vulvar and round liraments varicosities thrombosis in the structure of perinatal VTE. However, the accumulation of new data, including the specialized registers, may change in the management of similar patients.

PHLEBITIC SKIN REACTION AFTER GLUE ABLATION OF VARICOSE VEINS: CURRENT STATE OF THE PROBLEM

Shirinbek O.[1], Mnatsakanyan G.V.[1], Odinokova S.N.[2]
1 - Multiprofile Medical Holding "SM-Clinic", Phlebology Centre
2 - Sechenov University, Department of Human Anatomy and Histology, Moscow, Russian Federation
olims@mail.ru

Introduction. Cyanoacrylate adhesive closure (CAC) is one of the non-thermal options for eliminating pathological reflux along the incompetent saphenous veins of the lower extremities. Non-thermal methods have been proposed to overcome the intra- and post-procedure discomfort and complications associated with thermal methods of treating varicose veins of the lower extremities. Numerous randomized controlled and comparative studies have demonstrated excellent clinical outcomes of CAC in the long term. However, potentially possible inflammation of the overlying skin in the projection of the ablated target vein is one of the most common and alarming adverse events following the procedure.
Objective: to review and analyze the literature data regarding the definition, frequency, risk factors, methods of treatment and prevention of phlebitic skin reaction (PSR) after CAC.
Material and methods. The analysis of the full-text English and Russian publications over the past 10 years, included in the databases of PubMed, Google Scholar (English sources), as well as eLibrary and RSCI (Russian sources). These sources were analyzed to identify the definition of PSR, its incidence, risk factors, clinical manifestation, methods of treatment and prevention.
Results. The exact nature of this unique adverse event remains not fully disclosed. The most important stage in the preclinical trials was the pathohistological examination of fragments of the veins that had been obliterated using cyanoacrylate. The pathohistological reports of this reaction included the following definitions: "acute inflammatory skin reaction", "subacute vasculitis", "chronic granulomatous foreign body reaction","fibrotic changes with partial vascular recanalization" and "chronic inflammatory reaction associated with the presence of a foreign body". Based on the available data, the most reasonable theory about the cause of PSR is a local hypersensitivity reaction to cyanoacrylate. The incidence of this complication varies widely, ranging from 1.2% to 25%. Typically, erythema, the most common manifestation of this reaction, can occur in the area where the obliterated vein is closest to the skin surface. Symptoms range from mild itching and/or skin redness, which may resolve spontaneously, to recurrent severe skin and subcutaneous tissue inflammation, requiring the use of non-steroidal anti-inflammatory drugs, antihistamines and/or corticosteroids. Although most studies report the use of antihistamines or corticosteroids, effective strategies for

preventing this complication have not yet been developed. An algorithm for decision-making depending on the severity of clinical course of the phlebitis reaction is presented based on the literature data.

Conclusion. PSR is the most common adverse events following CAC of varicose veins. It is not always possible to predict the occurrence of this reaction in each patient. The estimated risk factors include the GSV below the knee, an epifascial location of saphenous vein with a depth of less than 1 cm and its diameter of more than 8 mm, as well as a young age, female gender, and smoking. The severity of clinical symptoms varies from case to case. Conservative treatment relieves the PSR in the vast majority of patients.

ИНТЕЛЛЕКТУАЛЬНАЯ СИСТЕМА КОМПЛЕКСНОЙ ДИАГНОСТИКИ ХЗВ С ГОЛОСОВЫМ AI-ПОМОЩНИКОМ «МЕДИЦИНСКИЙ ПОМОЩНИК CHAT HELPER»

Urmantseva N.R.
Surgut State University, Surgut, Russia
nel-u@yandex.ru

Введение. Сверточные нейронные сети широко используются в настоящий момент в системах поддержки принятия медицинских решений. Авторская система комплексной диагностики для постановки диагноза о хронической венозной недостаточности для врачей-флебологов (свидетельство о регистрации №2023665750 от 19.07.2023) способна поставить в соответствие код классификации хронических заболеваний вен CEAP изображениям нижних конечностей пациента в разных форматах, может соотнести причину – патологию нижней полой вены (МРТ исследование нижней полой вены и ее магистральных притоков) – и следствие – степень проявления ХЗВ (CEAP).

Одним из инновационных подходов в этой области является разработка голосового помощника «Медицинский помощник Chat Helper» для интеллектуальной системы комплексной оценки состояния вен нижних конечностей пациента. Преимущества использования голосового помощника при диагностике хронических заболеваний вен очевидны. Он обеспечивает более удобный и быстрый доступ к информации, позволяя врачам сосредоточиться на обследовании и лечении пациента и не тратить время на ввод команд и данных в компьютер, формулирование и написание стандартных рекомендаций для пациента.

Цель исследования. Разработка интеллектуальных алгоритмов и системы комплексной диагностики ХЗВ с голосовым AI-помощником «Медицинский помощник Chat Helper».

Методы. Для классификации входных изображений использовались сверточные нейронные сети со следующими характеристиками: количество эпох: 80; количество слоев: 8 – слой свертки (4), слой подвыборки (2), слой активации, полносвязный слой; количество нейронов: зависит от размера загружаемого изображения (например, изображение 900 на 900 = 810000 нейронов для распознавания изображения). Для создания голосового помощника был выбран язык программирования Python, который содержит все необходимые библиотеки для работы с аудиосигналами и аудиофайлами, а именно PyAudio и Speech Recognition. Для коррекции синтаксических ошибок в протоколе приема, сформированном голосовым помощником, использовалась нейронная сеть Silero.

Результаты. Система комплексной диагностики для постановки диагноза о хронической венозной недостаточности позволяет работать с пятью форматами входных данных: фотографии нижних конечностей пациента в стандартном, черно-белом и инфракрасном формате, МРТ-исследования НПВ с настроенной контрастностью изображения, голосовые команды. Поддерживает темную/светлую темы и режим для слабовидящих. На вход системе подается снимок DICOM/фотография ног, задача интеллектуального алгоритма распознать классификацию ХЗВ по CEAP и выдать результат на экран. Усредненная уверенность нейросетевой модели по каждому классу CEAP составляет C1: 0,86; C2: 0,9; C3: 0,97; C6: 0,97, классы C4, C5 отсутствовали в тестировании ввиду отсутствия изображений данных классов.

Выводы. Голосовой помощник сокращает время сбора анамнеза и заполнения протокола приема с 15 минут до 7 минут. Усредненная уверенность нейросетевой модели системы по всем

классам CEAP составляет 86,1%, что говорит о высокой эффективности распознавания класса ХЗВ нейронной сетью.

ФАЗОВО-АДАПТИВНАЯ МЕСТНАЯ ТЕРАПИЯ И ПРОГНОСТИЧЕСКАЯ МОДЕЛЬ ПРИ ВЕНОЗНЫХ ТРОФИЧЕСКИХ ЯЗВАХ

Абдурахманов М.М.[1], Хамдамов У.Р.[2,3]
1 - Бухарский медицинский институт, Бухара, Узбекистан
2 - Бухарский филиал РНЦЭМП, Бухара, Узбекистан
3 - Современная флебологическая клиника "Varikoz-OFF Buhara lazer center", Бухара, Узбекистан
hur-surg@mail.ru

Актуальность. Венозные трофические язвы (ВТЯ) являются одной из наиболее частых и социально значимых форм хронической венозной недостаточности. Несмотря на развитие эндовенозных технологий, важную роль в комплексной терапии продолжают играть методы местного лечения, направленные на контроль воспаления, стимуляцию репаративных процессов и профилактику инфекционных осложнений.

В клинической практике нередко применяются универсальные схемы местной терапии, что не всегда обеспечивает достаточную эффективность из-за различий в фазах раневого процесса. Персонализированный подход с учётом стадии заживления и микробиологического статуса язвы имеет принципиальное значение. В этой связи актуальным является разработка фазово-адаптивного протокола местного лечения и прогностической модели течения ВТЯ.

Цель исследования. Оценить эффективность фазово-адаптивного протокола местной терапии венозных трофических язв и разработать прогностическую модель исхода заболевания на основе клинических, инструментальных и микробиологических факторов.

Материал и методы. В исследование включены 96 пациентов с активными ВТЯ (CEAP C6). Средний возраст составил 55,1 ± 8,3 лет; женщин было 61%, мужчин — 39%.

Пациенты были распределены в две группы:

- Основная группа (n=48): применение фазово-адаптивного протокола местной терапии (дифференцированный выбор перевязочных средств и технологий в зависимости от фазы раневого процесса: воспаление, пролиферация, эпителизация). В воспалительной фазе использовалась VAC-терапия и антисептические покрытия, в пролиферативной — гидрогелевые и коллагеновые повязки, на этапе эпителизации — регенеративные средства.
- Контрольная группа (n=48): стандартные схемы местного лечения без учёта фазности.

Дополнительно у всех пациентов проводилось микробиологическое исследование отделяемого язвы и оценка динамики бактериальной колонизации. Для построения прогностической модели использовался мультифакторный анализ.

Результаты. Применение фазово-адаптивного протокола позволило достичь сокращения средней продолжительности воспалительной фазы на 34% по сравнению с контрольной группой. Полная эпителизация язв наступала в среднем через 8,6 ± 1,7 недель в основной группе и через 13,2 ± 2,4 недель в контрольной ($p<0,05$).

Частота инфицирования язв в процессе лечения снизилась с 42% до 18% в основной группе, тогда как в контрольной — до 31% ($p<0,05$).

Прогностическая модель, основанная на сочетании клинических (площадь и давность язвы), инструментальных (наличие рефлюкса, состояние перфорантных вен) и микробиологических факторов (вид и количество патогенной флоры), показала высокую точность (AUC = 0,82) в прогнозировании риска рецидива и длительного заживления.

Обсуждение. Полученные результаты демонстрируют преимущества фазово-адаптивного подхода в лечении ВТЯ. В отличие от стандартных схем, данный протокол позволяет учитывать динамику раневого процесса и гибко корректировать тактику ведения. Наибольшую эффективность показала VAC-терапия на этапе воспаления, что согласуется с литературными данными о её способности снижать бактериальную нагрузку и стимулировать грануляцию.

Разработанная прогностическая модель имеет значимость для клинической практики, так как позволяет заранее идентифицировать пациентов с высоким риском затяжного течения и

рецидивов, тем самым оптимизируя лечебную стратегию и сокращая сроки нетрудоспособности.

Выводы:

1. Фазово-адаптивный протокол местного лечения обеспечивает более быстрое заживление венозных трофических язв и снижение частоты инфекционных осложнений.
2. VAC-терапия на этапе воспаления продемонстрировала наибольшую эффективность в сравнении со стандартными методами.
3. Разработанная прогностическая модель на основе клинических, инструментальных и микробиологических факторов позволяет прогнозировать риск рецидива и длительного заживления, что делает её ценным инструментом для индивидуализации терапии.
4. Включение фазово-адаптивной терапии и прогностического моделирования в клиническую практику может существенно повысить эффективность комплексного лечения ВТЯ.

ВОЗМОЖНОСТИ И ОГРАНИЧЕНИЯ ИСПОЛЬЗОВАНИЯ ИСКУССТВЕННОГО ИНТЕЛЛЕКТА ВО ФЛЕБОЛОГИИ: СИСТЕМАТИЧЕСКИЙ ОБЗОР ЛИТЕРАТУРЫ

Аверин Д.А., Лобастов К.В., Лаберко Л.А.
ФГАОУ ВО "Российский Национальный Исследовательский Медицинский Университет им. Н.И. Пирогова" Министерства здравоохранения Российской Федерации
averin.damir@yandex.ru

Актуальность. Патология венозной системы, включая хроническое заболевание вен (ХЗВ), тромбоз глубоких вен (ТГВ) и тромбоэмболию лёгочной артерии (ТЭЛА), относится к категории наиболее распространенных сердечно-сосудистых заболеваний. Несмотря на достижения современных медицинских технологий, проблемы раннего выявления, оценки риска развития осложнений и выбора индивидуальной тактики лечения сохраняют свою актуальность, но потенциально могут быть решены с применением искусственного интеллекта (ИИ).

Цель исследования: оценить возможности применения технологий на основе ИИ при диагностике и лечении заболеваний венозной системы.

Методы. В соответствии с рекомендациями PRISMA был проведён систематический поиск литературы в базах данных Medline (PubMed), Cochrane Library и Google Scholar. В анализ включались оригинальные исследования различного дизайна, использовавшие валидированные модели ИИ у пациентов с патологией венозной системы, опубликованные в течение последних 10 лет на русском и английском языках. Основной конечной точкой анализа служила прогностическая и диагностическая ценность моделей, выраженная в значениях общей точности, чувствительности и специфичности. Дополнительно оценивали наличие внешней валидации модели и репрезентативность выборки.

Результаты. В ходе первичного поиска, выполненного в сентябре 2025 года, было выявлено 520 ссылок. После удаления дубликатов для скрининга по названию и аннотации было отобрано 423 работ, из которых 346 были исключены как не соответствующие критериям. Для анализа полнотекстовых версий было оставлено 77 публикаций, из которых 12 оказались недоступными для извлечения и 30 были исключены после изучения полного текста по причине несоответствия критериям. В итоговый анализ было включено 35 исследований: 16 работ по диагностической и 19 публикаций по прогностической ценности моделей. Алгоритмы ИИ использовали фотографии нижних конечностей (n=6), магнитно-резонансные венограммы (n=1), инфракрасные тепловые изображения (n=2) для диагностики и классификации ХЗВ по CEAP; ультразвуковые видеозаписи (n=1), компьютерную (n=1) и магнитно-резонансную томографию (n=1) для диагностики и оценки анатомии поражения при ТГВ; КТ-ангиопульмонографию (n=3) для диагностики ТЭЛА; пассивную микроволновую радиометрию (n=1) для выявления патологии венозной системы нижних конечностей. Работы по изучению прогностической способности ИИ оценивали исходы после эндоваскулярного и хирургического лечения варикозной болезни (n=1), заживление венозных трофических язв (n=2), факторы риска варикозной болезни (n=3), а также вероятность развития первичных (n=12) и повторных ВТЭО

(n=1). Точность диагностических моделей в отношении выявления венозной патологии превышала 90%. В отношении результатов вмешательств прогностическая ценность ИИ превзошла традиционные статистические методы. Модели показали высокую эффективность в прогнозировании ВТЭО у пациентов с онкологическими заболеваниями (n=5), после хирургических вмешательств (n=3) и при госпитализации в терапевтический стационар (n=4), превосходя традиционные шкалы Padua, Khorana и IMPOVE. Предложенные алгоритмы позволили выявить новые факторы риска и биомаркеры варикозной болезни. Между тем, точность моделей в отношении прогнозирования заживления венозных трофических язв не превышала 70%. Основными ограничениями исследований являются отсутствие внешней валидации, ретроспективный характер, а также недостаточно репрезентативная выборка.

Заключение. Высокая диагностическая и прогностическая точность разработанных моделей указывает на значительный потенциал ИИ в поддержке принятия клинических решений, особенно в условиях ограниченного доступа к специалистам или необходимости быстрой интерпретации большого объема данных. Для полноценной реализации этого потенциала необходима стандартизация методологии и проведение валидационных исследований.

РЕЦИДИВ ВАРИКОЗНОГО РАСШИРЕНИЯ ВЕН ПОСЛЕ ХИРУРГИЧЕСКОГО ЛЕЧЕНИЯ. ЧТО МЫ ДЕЛАЕМ НЕ ТАК? (ИЛИ В ЧЕМ НАША ОШИБКА?)

Айдаев С.С.[1], Петриков А.С.[2], Умаров Г.Г.[3], Мамаев А.А.[4], Салимгереева Ф.Н.[1], Магомедова М.Г.[3], Магомедов М.М.[5], Магомедова М.М.[5], Багаудинов М.Д.[6], Ниязов Н.Н.[4]

1 - Международная сеть клиник лазерной хирургии ФлебоСС, Махачкала, Республика Дагестан, Россия

2 - "Ростовский медицинский центр" Ростовской клинической больницы ФГБУЗ ЮОМЦ ФМБА России, Ростов-на-Дону, Россия

3 - Международная сеть клиник лазерной хирургии ФлебоСС, Ташкент, Узбекистан

4 - Международная сеть клиник лазерной хирургии ФлебоСС, Бишкек, Киргизская Республика

5 - Международная сеть клиник лазерной хирургии ФлебоСС, Грозный, Чеченская Республика, Россия

6 - Международная сеть клиник лазерной хирургии ФлебоСС, Владикавказ, Республика Северная Осетия, Россия

amirkhanovasonya@yandex.ru

Цель: изучить причины рецидива и прогрессирования варикозного расширения вен (ВРВ) нижних конечностей после хирургического вмешательства на основании международного многоцентрового открытого проспективного исследования.

Материал и методы. В международное многоцентровое открытое наблюдательное исследование с 1.01.2025 по 1.10.2025 было включено 7184 пациента, которым было проведено клиническое обследование и выполнено УЗАС вен н\к в сети клиник лазерной хирургии «Флебосс» (Махачкала, Грозный, Владикавказ, Нальчик, Бишкек, Ташкент, Самарканд). Диагноз ВРВ н\к был установлен у 4730 больных. Установлено, что из них был ранее оперирован открытым способом или с применением лазерных технологий в период с 1976 по 2025 год 3041 пациент. Рецидив ВРВ н\к или прогрессирование заболевания было установлено у 100 больных. На основании клинических и объективных данных, медицинской документации, а также результатов УЗАС вен н\к были установлены и проанализированы причины рецидива и прогрессирования ВРВ н\к.

Результаты исследования. Установлено, что рецидив ВРВ н\к был выявлен у 100 пациентов (117 конечностей) обоего пола, что составило 0,3% от общего числа оперированных больных (м 25, ж 75. Возраст пациентов с рецидивом ВРВ колебался от 22 до 75 лет (средний возраст - 48,5±3,4 лет). Преобладал рецидив заболевания в бассейне БПВ – 95 пациентов (95%), а в бассейне МПВ – только у 5 пациентов (5,0%). Всего было установлено 129 причин развития рецидива и прогрессирования ВРВ н\к. У 71 пациента была установлена одна причина (71,0%), у 29 пациентов – две причины рецидива заболевания (29,0%). Комбинированная флебэктомия (КФЭ) выполнена 31 пациенту, эндовенозная лазерная коагуляция вен н\к (ЭВЛК) –51 пациенте, кроссэктомия – 16 пациентам, склеротерапия ствола или минифлебэктомия – у одного пациента.

Установлено, что наиболее частой причиной рецидива ВРВ н\к являлись недостаточность перфорантной вены (ПВ) на бедре и голени, рефлюкс по передней добавочной вене (ПДПВ) на бедре или развитие ВРВ в другом венозном бассейне (МПВ), что составило 55,0% от общего числа больных (55 пациентов). У 7 пациентов (7,0%) наблюдались несостоятельные перфорантные вены в бассейне БПВ на бедре. У 5 пациентов рецидив ВРВ разился после КФЭ (5,0%) и у 2 пациентов после ЭВЛК (2,0%). Перфорантная вена подколенной ямки (Тьери) с рефлюксом оказалась причиной рецидива у 9 пациентов (9,0%), после КФЭ – у 4 пациентов (4,0%), после ЭВЛК - у 5 пациентов (5,0%). Передняя добавочная вена (ПДПВ) на бедре с рефлюксом явилась причиной рецидива и прогрессирования ВРВ у 25 пациентов (25,0%), после КФЭ – у 9 пациентов (9,0%), после ЭВЛК – у 16 пациентов (16,0%). Прогрессирование заболевания и формирование варикозных вен после операции в бассейне БПВ было связано с рефлюксом из бассейна МПВ у 14 пациентов (14,0%), после КФЭ – у 6 пациентов (6,0%), после ЭВЛК - у 8 пациентов (8,0%).

Следующей значимой причиной развития рецидива ВРВ явились технические аспекты и ошибки во время выполнения хирургических вмешательств у 44 пациентов (44,0%). Неполное удаление ствола (неполный стриппинг) или выполнение кроссэктомии со стриппингом небольшого участка вены во время традиционной флебэктомии установлено у 18 пациентов (18,0%), а у 3 пациентов ствол вообще остался неудаленным (3,0%), тогда как при выполнении ЭВЛК у 9 пациентов (9,0%) причиной рецидива и прогрессирования ВРВ явилась высокая пункция ствола. После ЭВЛК у 5 пациентов установлена полная реканализация ствола на протяжении у 5 пациентов (5,0%) после использованием лазерного излучения 1,94 мкм а у 1 пациента (1,0%) с длинной волны 1470 нм. Остаточная длинная культя БПВ или МПВ более 2,0 см с трансформацией притоков в дальнейшем была выявлена у 8 пациентов (8,0%), после КФЭ у 6 пациентов (6,0%), а после ЭВЛК – у 2 пациентов (2,0%).

Еще одной значимой причиной развития рецидива ВРВ явилось варикозное расширение вен малого таза, которое наблюдалось у 30 пациентов (30%), после КФЭ – у 12 пациентов (12,0%), а после ЭВЛК – у 18 пациентов (18,0%).

Заключение. Таким образом, на основании полученных результатов исследования у пациентов после хирургического вмешательства (традиционной операции или ЭВЛК) рецидив ВРВ может составлять 0,3%. Наиболее частой причиной развития и прогрессирования варикозной болезни является недостаточность передней добавочной вены (ПДПВ) на бедре, перфорантных вен на бедре и голени, формирование варикоза в другом венозном бассейне, что наблюдается у пациентов с рецидивом ВРВ в 55,0% случаев. Ко второй группе причин развития рецидива и прогрессирования ВРВ н\к следует отнести технические аспекты и ошибки вовремя выполнения открытых и эндовенозных хирургических вмешательств в 44,0% случаев (оставление ствола, неполный стриппинг, высокая пункция ствола, реканализация ствола на фоне технических аспектов и недостаточной мощности лазерного излучения, длинная культя с оставленными притоками). На третьем месте по значимости причин рецидива ВРВ н\к после операции является наличие сопутствующего варикозного расширения вен малого таза и коллатералей с подкожными венами на ногах, что наблюдается – в 30,0% случаев.

Понимание причин рецидива и прогрессирования ВРВ н\к после проведенных хирургических вмешательств в отдаленном периоде позволяют принять меры для их минимизации. К ним относятся детальное УЗ сканирование вен нижних конечностей с оценкой ключевых перфорантов и добавочных притоков с тщательной разметкой удаляемых вен перед операцией; соблюдение принципов в отношении этапов и технических аспектов при выполнении хирургических вмешательств, расчет необходимой мощности энергии с учетом технических параметров генератора лазерного излучения, оценка состояния вен малого таза по показаниям и выполнение эндоваскулярных или открытых хирургических вмешательств, направленных на ликвидацию патологического рефлюкса в венах таза, перед операциями на венах нижних конечностей.

РЕДКИЕ ОСЛОЖНЕНИЯ ЭНДОВЕНОЗНЫХ ВМЕШАТЕЛЬСТВ

Акилбеков Г.Н.[1], Абдуллинов А.С.[1,2], Юсупов А.А.[1,2], Пернебаев Б.С.[1,2]
1 - НАО "Медицинский университет Астана"
2 - ГКП на ПХВ МГБ№1 г.Астана
g.akylbekov@mail.ru

Введение (Цель). Варикозная болезнь вен нижних конечностей остаётся одной из наиболее распространённых сосудистых патологий, которые выявляются у 25–40 % взрослого населения. В последние два десятилетия эндовенозные методы лечения - ЭВЛА, РЧА, склерооблитерация - стали «золотым стандартом», вытеснив традиционную флебэктомию.

Несмотря на высокую эффективность и минимальную инвазивность, данные методы не лишены риска осложнений. Большинство побочных эффектов носят лёгкий и транзиторный характер (боль, гематомы, индурация). Однако встречаются и более редкие, но клинически значимые осложнения, требующие настороженности со стороны хирурга.

Цель настоящей работы — рассмотреть редкие осложнения эндовенозных вмешательств на примере анализа данных литературы.

Обзор литературы (Методы):

1. Систематический анализ Healy et al. (2021) показал, что частота EHIT (endovenous heat-induced thrombosis) типов 2–4 после ЭВЛА и РЧА составляет около 1,27 %, глубокий венозный тромбоз (ГВТ) — 0,28 %, лёгочная эмболия (ЛЭ) — 0,11 %. Большинство EHIT протекает доброкачественно и не требует длительной антикоагулянтной терапии.
2. По данным международных регистров (Complications of Endovenous Treatments, 2021), частота ожогов кожи при ЭВЛА варьирует от 0,14 % до 1,32 %, повреждения периферических нервов встречаются у 2–3 % пациентов, а ГВТ — до 0,6 %.
3. Medscape (2022) приводит данные, что парестезии встречаются в пределах 0–10 %, чаще носят преходящий характер; ожоги — менее 1 %; тромбоз глубоких вен — около 1 %.

Результаты:

1. Endovenous heat-induced thrombosis (EHIT)

Возникает при распространении тромботических масс из культии сафено-феморального или сафено-поплитеального соустья в глубокую вену.

2. Ожоги кожи

Чаще связаны с недостаточным тумесцентным раствором, близким расположением вены к коже или избыточной энергией лазера.

3. Невральные повреждения

Встречаются при воздействии тепла или давления тумесцентного раствора на нервные структуры. Наиболее часто страдает nervus saphenus в медиальной зоне голени.

4. Аллергические реакции

Возможны на склерозанты (полидоканол, тетрадецилсульфат).

5. Тромбоз глубоких вен и лёгочная эмболия

Встречаются значительно реже открытых операций, но при несвоевременной диагностике представляют угрозу жизни.

Основные факторы риска:

- малая толщина подкожно-жировой клетчатки (риск ожогов),
- близкое расположение вены к нервным структурам,
- недостаточный объём тумесцентной анестезии,
- отсутствие профилактики тромбообразования у пациентов группы риска.

Выводы:

Эндовенозные методы лечения варикозной болезни являются высокоэффективными и безопасными. Однако редкие осложнения, такие как EHIT, ожоги кожи, парестезии, аллергические реакции и тромбозы глубоких вен, требуют особого внимания.

Знание возможных рисков и настороженность хирурга позволяют повысить безопасность вмешательства и улучшить результаты терапии у пациентов с варикозной болезнью.

ТРОМБОПРОФИЛАКТИКА ПОСЛЕ БАРИАТРИЧЕСКИХ ОПЕРАЦИЙ

Андожская Ю.С.[1,2], Сенько В.В.[2], Яковенко Т.В.[2], Хангиреев А.Б.[2]
1 - ФГБОУ ВО «ПСПбГМУ им. И. П. Павлова, Санкт-Петербург, Россия
2 - ООО "Меди Проф", Санкт-Петербург, Россия
andozhskaya@mail.ru

Введение. Все большую популярность приобретает бариатрическая хирургия (БХ), позволяющая добиться снижения веса при рефрактерности к нехирургическому лечению. Риск тромботических осложнений (ТО) при этом крайне высок и требует мультидисциплинарной оценки. Ожирение влияет на внутренний и внешний пути коагуляции, повышая активность тромбоцитов, уровень фибриногена, VII, VIII, тканевого факторов, выработку тромбина; снижает фибринолитическую активность из-за избыточной продукции ингибиторов фибринолиза, активатора плазминогена-1; активирует эндотелиальные клетки за счет тканевой гипоксии, способствуя развитию гиперкоагуляции. Операция является триггером развития ТО, частота которых составляет от 0,2-1,3 % в течение 30 дней до 0,42 % в течение 90 дней, их риск повышают длительность и расширение объема операции. Профилактическое использование низкомолекулярных гепаринов снижает риски ТО у пациентов с морбидным ожирением. Применение прямых оральных антикоагулянтов ограничено из-за снижения всасывания после БХ. Вопрос выбора метода оптимальной антикоагулянтной профилактики (АКП) после БХ до конца не изучен и требует дальнейших исследований.
Цель. Подбор оптимальной АКП после БХ.
Методы. В течение 3 лет было оперировано 183 пациента, 149 женщин, 34 мужчины 29- 64 лет, средний возраст 51, которым было выполнено 163 продольных резекции желудка (ПРЖ) и 20 желудочных билиопанкреатических шунтирований (ЖБШ). У всех оценивали риск ТО по шкале Caprini, обследовали на тромбофилию, исследовали гомоцистеин и показатели коагулограммы в периоперационном периоде. Все группы получали эноксапарин натрия 0, 4 за 12 ч до БХ, а после I группа в течение 1 месяца II группа в течение 10 дней с последующим переводом на апиксабан 10 мг 1 раз в день сроком до 1 месяца, III группа только 10 дней до полной активации пациента.
Результаты. Риск ТО составил 5-6 для всех пациентов I и II групп, ТО осложнений не было. У двух пациентов III группы риск ТО превысил 8, выявлено 2 осложнения. У пациентки весом 200 кг и антифосфолипидным синдромом (АФС), выявленным после БХ, произошел тромбоз воротной вены с летальным исходом на 12 сутки после ПРЖ; другое осложнение субмассивная тромбоэмболия легочной артерии на 11 сутки после ПРЖ, которое удалось вылечить лечебными дозировками апиксабана, Двум пациентам II группы с установленным АФС до БХ добавили эноксапарин 0,2 за 6 ч до ПРЖ, что привело к выраженной кровоточивости тканей во время БХ. Массивных кровотечений и ТО не было. Через 1 месяц после операции у 10% выявлено снижением показателей общего белка и антитромбина III (ATIII), осложнившееся тромбозом глубоких вен у 4% пациентов.
Выводы. Оправдана АКП в течение 1 месяца после БХ, сокращение ее сроков требует тщательной оценки, при снижении ATIII целесообразно ее продление до его нормализации, возможно включение апиксабана в схему продленной АКП после ПРЖ.

ВЕНОЗНОЕ ШУНТИРОВАНИЕ MUST HAVE В ЛЕЧЕНИИ ПОСТРОМБОТИЧЕСКОГО СИНДРОМА НИЖНИХ КОНЕЧНОСТЕЙ

Атабеков А.И.[1], Сонькин И.Н.[1], Крылов Д.В.[1], Мельник В.Ю.[1], Сорока В.Л.[2]
1 - Чуз КБ Жд Медицина, клуб венозной недостаточности
2 - Больница святого Луки
dr.atabekov@gmail.com

Актуальность. Согласно данным современных исследований, посттромботический синдром диагностируется у 30–50% пациентов после перенесенного тромбоза глубоких вен. Посттромботический синдром существенно снижает качество жизни пациентов, так как сопровождается высоким риском развития тяжелых осложнений, таких как выраженный отек,

венозные трофические язвы, которые наблюдаются у 50% больных, что свидетельствует о высокой медико-социальной значимости данной патологии. Основной метод лечения посттромботического синдрома на сегодняшний день является консервативное лечение, однако при отсутствии клинического эффекта предпочтение отдается венозному стентированию. Существует ряд клинических ситуаций, при которых попытки первичной реканализации обструкции вены, либо реканализации тромбированных стентов оказываются безуспешными. В таких сложных клинических сценариях остаются актуальными открытые реконструктивные операции: шунтирование аутовеной или протезом в различных модификациях.

Цель исследования. Доказать, что открытые реконструкции глубоких вен эффективны и сохранили свою актуальность в случае невозможности эндоваскулярной реконструкции.

Материалы и методы. Представлены результаты различных модификаций открытых реконструктивных операций на глубоких венах у пациентов с посттромботическим синдромом средней и тяжёлой степени по Villalta, с хорошим клиническим результатом.

Результаты. После реконструктивных оперативных вмешательств отмечалась уменьшение хронической венозной недостаточности по Villalta, уменьшение болевого синдрома в оценке по ВАШ.

Заключение. Выполнение открытых реконструктивных оперативных вмешательств является оптимальной методикой восстановления венозного оттока при невозможности или неэффективности эндоваскулярного вмешательства.

АНАЛИЗ ЭФФЕКТИВНОСТИ РЕНТГЕНХИРУРГИЧЕСКОГО ЛЕЧЕНИЯ ВЕНОЗНОЙ ОБСТРУКЦИИ ПОДВЗДОШНО-БЕДРЕННОГО СЕГМЕНТА

Ахметзянов Р.В.[1], Ишдавлетов И.И.[1], Бредихин Р.А.[1], Фомина Е.Е.[2], Володюхин М.Ю.[1]
1 - Межрегиональный клинико-диагностический центр, Казань
2 - Республиканская клиническая больница, Казань
ishdavletov2013@mail.ru

Актуальность. Обструкция вен подвздошно-бедренного сегмента – один из ключевых факторов в этиологии хронической венозной недостаточности, который существенно ухудшает качество жизни пациентов, проявляясь отеками, хронической болью, трофическими нарушениями и хромотой. Эндоваскулярные методики хорошо зарекомендовали себя как эффективный и малотравматичный способ лечения, однако актуальной остается задача совершенствования лечебной тактики и протоколов ведения таких пациентов, что необходимо для снижения риска рецидивирующих окклюзий и обеспечения устойчивой положительной динамики в долгосрочной перспективе.

Цель. Анализ результатов эндоваскулярного лечения пациентов с обструктивным поражением подвздошно-бедренного венозного сегмента.

Результаты. За период с 2021 по 2024 год было проведено 13 эндоваскулярных вмешательств пациентам с обструкцией вен подвздошно-бедренного сегмента. У 9 отмечался подвздошно-бедренный флеботромбоз, у 4 – стеноз левой общей подвздошной вены (синдром Мея – Тернера). В когорте было 5 мужчин (38,4%) и 8 женщин (61,6%). У 8 пациентов преобладали проявления хронической венозной недостаточности. Распределение по категориям CEAP: C3 – 3, C4 – 3, C5 – 1, C6 – 1. 5 пациентов отмечали симптомы болевой формы ВБТ с реализацией в виде синдрома тазового венозного полнокровия.

Для оценки результатов применяли клинические и инструментальные методы исследования в дооперационном, ближайшем и отдаленном послеоперационных периодах. В качестве клинических методов использовали опросник качества жизни CIVIQ и шкалу оценки тяжести заболевания VCSS пациентов с ХЗВ, шкалу Villalta оценки степени тяжести посттромботической болезни (ПТБ). Для оценки динамики течения варикозной болезни таза (ВБТ) – опросник оценки качества жизни PVVQ и шкалу тяжести заболевания PVCSS. Инструментальная диагностика включала УЗИ, КТ с контрастированием, флебографию с флебоманометрией и легометрию.

Снижение интенсивности проявлений заболевания пациенты отмечали по всем шкалам. Глобальный индекс качества жизни (CIVIQ) снизился на 23,8 балла (с 67,9 до 44,1). VCSS

снизилась на 5,5 балла (с 12,7 до 7,2). Суммарный показатель шкалы Villalta. снизился на 8,5 баллов (с 13,6 до 5,1). У 5 пациенток с ВБТ отмечено улучшение в виде снижения суммарного балла PVVQ на 9,3 (с 34,9 до 25,6,1) и медианы суммарного показателя (PVCSS) с 17,1 до 7,5 (регресс симптомов на 9,6 балла).
На госпитальном этапе выявлен 1 эпизод тромбоза стента (потребовался тромболизис и повторное стентирование); в отдаленном периоде – 2 ретромбоза стента (через 12 и 16 месяцев).
Выводы. Для пациентов с обструкцией подвздошно-бедренного венозного сегмента эндоваскулярное лечение, будучи малоинвазивным и эффективным методом в рамках комплексного подхода, обеспечивает значительное улучшение качества жизни и уменьшение проявлений ПТБ и ВБТ.

ПЕРВЫЙ ОПЫТ КОРРЕКЦИИ ЦЕНТРАЛЬНЫЙ ВЕНЫ ЛБА МЕТОДОМ ЭНДОВЕНОЗНОЙ ЛАЗЕРНОЙ АБЛАЦИИ

Багдасарян А.Г., Федоров Д.А., Кусакина А.А., Сапранова Ю.А.
Клиника эстетической флебологии Artve, Москва, Россия
in_vivo@bk.ru

Введение. Центральная вена лба зачастую является рельефной, создавая нежелательный контур на лице. Такая вена не поддается обработке трансдермальным лазером, а склеротерапия в этой зоне имеет риски серьезных осложнений.
Методы. Для помощи таким пациентам использован метод ЭВЛА 1940 нм, мощность 2,5-4 Вт, LEED 20-30 Дж/см, ультратонкие торцевые световоды 200 мкм, катетеры 22G и 24G, сканер экспертного класса с кожным датчиком 22 МГц. Интраоперационно производился обдув кожи холодным воздухом. В послеоперационном периоде выполнялась фотобиомодуляция в желтом диапазоне.
Результаты. В 2024-2025 гг прооперировано 3 пациента. Все женщины, возраст - 27, 29 и 44 года. Срок наблюдения - 4, 9 и 19 месяцев. Эффективность операций составила 100%. Серьезных осложнений – 0. У одной пациентки отмечена стойкая гиперемия и вторичные звездочки по ходу оперированной вены – устранено 3 сеансами обработки трансдермальным лазером 1064 нм и 532 нм (5-8 мм).
Выводы. Используемый подход устраняет эстетическую проблему рельефной центральной вены лба, примененная методика продемонстрировала эффективность и безопасность у всех прооперированных.

СРАВНИТЕЛЬНАЯ ХАРАКТЕРИСТИКА ЭХОСКЛЕРОТЕРАПИИ ПЕРФОРАНТНЫХ ВЕН В ЗАВИСИМОСТИ ОТ ДИАМЕТРА И СКОРОСТНЫХ ПОКАЗАТЕЛЕЙ КРОВОТОКА

Басарболиева Ж.В., Аносов В.Д., Овчинников С.В., Варданян Д.М., Королькова В.В.
ГБУЗ ГКБ 15 ДЗМ
basarbolievazh@gmail.com

Введение. Высокая распространенность варикозной болезни вен нижних конечностей (ВБВНК) среди взрослого населения, высокая степень нетрудоспособности при его осложнениях, делает лечение ВБВНК социально-значимой проблемой. Одним из основных звеньев патогенеза ВБВНК является недостаточность перфорантных вен (ПВ). При нарушении функциональной целостности ПВ запускается каскад патологических реакций, приводящих к развитию трофических изменений. Виды коррекции низкого горизонтального вено-венозного рефлюкса являются одним из нерешенных вопросов.
Цель: оценить возможность и целесообразность применения эхосклеротерапии ПВ в зависимости от диаметра и гемодинамических характеристик ПВ.
Методы. В 2023-2025 гг. на базе ГКБ 15 проведено исследование 65 пациентов с хроническим заболеванием вен нижних конечностей CEAP 2-4 с несостоятельностью ПВ в системе БПВ. УЗАС выполнялось на аппарате Vivid iq. Рефлюкс по ПВ патологическим считали при

продолжительности более 0,5 сек, оценивали в режиме цветового картирования в положении больного стоя. Оценивали диаметр ПВ и гемодинамический индекс ПВ (ИП). ИП рассчитывался, как соотношение объема крови, изгнанной в поверхностные вены в систолу к объему крови, возвращенной в глубокие вены в диастолу. Пациенты были разделены на группы в зависимости от диаметра ПВ: 1 группа (n -30) -диаметр ПВ- 3-4 мм, ИП-3,1; 2 группа (n-35)-диаметр ПВ-4,1-6мм, ИП- 4,1. Пациентам проводили пенную форму склеротерапии ПВ Этоксисклеролом 30 мг/мл объемом до 10 мл. Устранение вертикального рефлюкса осуществлялось с помощью эндовенозных методик. Результаты оценивали через 1,3,6 месяцев. Оценку качества жизни проводили по шкале CIVIQ 20. Критериями оценки служили наличие облитерации и отсутствие реканализации в ПВ.

Результаты. У 2 (5,7%) пациентов 2 группы отмечалась окклюзия суральных вен, которая разрешилась к 6 месяцу наблюдения самостоятельно. Других осложнений не наблюдалось. В 1 группе до операции средний балл по опроснику CIVIQ 20 составил 35,7±11,8, во 2 группе-36,5±10,3 баллов. К 6 месяцу отмечалось статистически значимое улучшение качества жизни во всех группах (23,6±14,4 и 24,7±15,8). Облитерация ПВ через 1 месяц в 1 группе составила - 96%, во 2 группе-85,7%, через 3 месяца в 1 группе - 90%, во 2 группе-71,4%, через 6 мес в 1 группе-86,7%, во 2 группе-57,1%. Процент реканализации в 1 группе к 6 мес составил-13,3% , во 2 группе- 45,7%. Учитывая, что большая часть реканализации отмечалась у пациентов 2 группы ($p<0,05$), диаметр ПВ может быть одним из прогнозирующих факторов реканализации ПВ при выполнении эхосклеротерапии.

Выводы. Результаты эхосклеротерапии зависят от морфогемодинамических характеристик ПВ, в частности диаметра и скоростных показателей. Таким образом, выбор оптимального метода лечения горизонтального рефлюкса должен осуществляться индивидуально, с учетом анатомических особенностей венозной системы и степени выраженности патологических изменений. Применение эхосклеротерапии возможно и целесообразно у пациентов с меньшим диаметром ПВ.

ОПЫТ ПРИМЕНЕНИЯ КОЛЛАГЕНОВЫХ ПОВЯЗОК В ХИРУРГИЧЕСКОЙ ПРАКТИКЕ

Бегма А.Н.[1], Дё Х.М.[1,2], Устаалиева П.Б.[1,3,4]
1 - Медицинский центр доктора Бегмы, Москва
2 - Городская клиническая больница №15, Москва
3 - РНИМУ имени Н.И. Пирогова, Москва
4 - Городская клиническая больница №24, Москва
begma67@mail.ru

Аннотация. В работе представлен опыт применения коллагеновых повязок, таких как «Дигестол», в лечении хронических ран, включая трофические язвы, вызванные синдромом диабетической стопы (СДС). Цель исследования заключалась в оценке эффективности, безопасности и удобства использования коллагеновых повязок на разных этапах раневого процесса.

Актуальность проблемы. Проблема лечения трофических язв нижних конечностей, особенно у пациентов с синдромом диабетической стопы (СДС), остаётся актуальной в современной медицине. Сложность заключается в длительном процессе заживления и высоком риске ампутаций.

Основная цель исследования. Оценить эффективность, безопасность и удобство применения коллагеновых повязок (повязка Дигестол) при лечении хронических ран с длительным периодом заживления.

Методы исследования. Анализ эффективности коллагеновой повязки Дигестол на основании динамики заживления ран у 30 пациентов с трофическими язвами, вызванными СДС.
Оценка изменений в состоянии окружающих тканей, уменьшении боли и отека.
Приведение клинического случая успешного применения коллагеновой повязки.

Основные результаты. Отмечено значимое сокращение сроков заживления язвенных дефектов. Среднее полное заживление составило 12 недель.

Улучшение состояния окружающих тканей, уменьшение боли и отека.
Отсутствие побочных эффектов и аллергических реакций.
Преимущества использования. Поддержание оптимальной влажности, атравматичность, стимуляция быстрого восстановления тканей.
Заключение. Коллагеновая повязка «Дигестол» доказала свою эффективность в лечении трофических язв, способствуя уменьшению риска ампутаций и повышению качества жизни пациентов.

ОПТИМИЗАЦИЯ РАДИОЧАСТОТНОЙ АБЛЯЦИИ МАГИСТРАЛЬНЫХ ПОДКОЖНЫХ ВЕН БОЛЬШОГО ДИАМЕТРА

Беленцов С.М.
МЦ Ангио Лайн
belentsov@list.ru

Цель: оптимизировать радиочастотную абляцию (РЧА) несостоятельных магистральных подкожных вен большого диаметра в комплексном лечении пациентов с ВБНК, изучить непосредственные, ближайшие и отдаленные результаты лечения.
Материал и методы. Проанализированы результаты 165 РЧА у 134 пациентов. Большинство было женщин – 70,2%, возраст 42-87 лет, длительность заболевания – до 43 лет, индекс массы тела от 28 до 58 кг/м^2, ХВН С4-С6 класса. Воздействию подверглись БПВ диаметром от 10 до 26 мм, варикозные вены устраняли компрессионной склеротерапией. РЧА выполняли под местной тумесцентной анестезией, амбулаторно. Необходимости в пребывании на листке нетрудоспособности не было. Контрольный осмотр и ультразвуковое дуплексное сканирование (УЗДС) проводили каждые 6 мес в течение первого года после лечения, затем – 1 раз в год.
В первой группе (69 БПВ) использовали рекомендуемый производителем алгоритм циклов включения 2-1-1…, во второй группе (65 БПВ) РЧА выполняли по алгоритму 3-3-2-1-1… Группы были сопоставимы по основным демографическим показателям и среднему диаметру БПВ.
Результаты и обсуждение. Непосредственно после РЧА все магистральные подкожные вены, кроме одной в 1-й группе, найдены окклюзированными – анатомический успех достигнут в 98,5% случаев. Осложнение в виде сегментарного тромбофлебита на бедре отмечено в одном случае (1,5%) в первой группе.
Отдаленные результаты через 1-15 лет клинически и с помощью УЗДС оценены у 46 пациентов первой группы и 48 пациентов второй группы. Из них 1 БПВ (2,2%) в первой группе реканализовалась полностью в течение первого года наблюдения, что повлекло рецидив заболевания и потребовалась повторная термооблитерация, в 2-х случаях отмечена частичная реканализация (проксимальный сегмент). У пациентов второй группы реканализации не наблюдалось. Следует отметить, что во всех случаях реканализация наступила в течение первого года после лечения. Кроме того, несмотря на отсутствие рефлюкса по магистральной подкожной вене, рецидивные варикозные вены обнаружены на 25 (26,6%) конечностях.
Считается, что диаметр БПВ на уровне в/з бедра более 10 мм является дополнительным фактором, снижающим эффективность РЧА. По мнению Шайдакова Е.В., Григорян А.Г., трёхкратное включение воздействия на вену при РЧА приводит к более значительному повреждению венозной стенки, соответственно, может увеличивать вероятность окклюзии целевой вены. Интересно, что Махнёв А.В., Иванов Е.В., и соавт., используя другой критерий – уменьшение мощности воздействия до 10-12 Вт, считали дальнейшее воздействие на вену нецелесообразным, при этом были получены данные, что на венах большого диаметра достаточное количество циклов было не более 3-х.
Наш 18-летний опыт подтверждает возможность пересмотра стандартного алгоритма проведения РЧА в случаях с большим диаметром БПВ.
Выводы. Радиочастотная абляция несостоятельных магистральных стволов подкожных вен в комплексном лечении пациентов с ВБНК является эффективной и безопасной процедурой. Она может окклюзировать вены диаметром до 26 мм. Изменение стандартного алгоритма воздействия позволяет улучшить результаты лечения.

КЛИНИЧЕСКИЙ СЛУЧАЙ ЭНДОВАСКУЛЯРНОГО ЛЕЧЕНИЯ ПУЛЬСИРУЮЩЕЙ ГЕМАТОМЫ БЕДРА ПОСЛЕ ЭНДОВАЗАЛЬНОЙ ЛАЗЕРНОЙ ОБЛИТЕРАЦИИ БОЛЬШОЙ ПОДКОЖНОЙ ВЕНЫ

Билалова А.А., Алексеев А.Н., Киселев М.А., Моминов А.Б., Платонов С.А., Габел Инче Бурун Т.А.
НИИ СП им. И.И. Джанелидзе, Санкт-Петербург, Россия
asya-bilalova@yandex.ru

Введение. Эндовазальная лазерная облитерация (ЭВЛО) – малоинвазивный метод лечения варикозной болезни нижних конечностей. По данным литературы, ЭВЛО является эффективной и безопасной, так как не уступает открытому хирургическому вмешательству по частоте рецидивов, позволяет сократить период реабилитации и характеризуется меньшей частотой развития инфекции и нарушений чувствительности. Осложнения ЭВЛО обычно не требуют специального лечения. Однако в редких случаях происходят опасные осложнения, для устранения которых необходимо хирургическое вмешательство. Представлен случай успешного эндоваскулярного лечения редкого осложнения ЭВЛО – пульсирующей гематомы бедра – у молодой женщины.

Клинический случай. Пациентка З. 39 лет, поступила в НИИ СП им. И.И. Джанелидзе с жалобами на боль, гематому и пульсирующее образование в нижней трети правого бедра. За 5 суток до настоящей госпитализации выполнено ЭВЛО большой подкожной вены справа с применением местной инфильтрационной анестезии. Данные жалобы возникли после вмешательства и постепенно нарастали. На 4-ые сутки после ЭВЛО выполнено ультразвуковое дуплексное сканирование (УЗДС) сосудов нижней конечности: визуализирована пульсирующая гематома нижней трети правого бедра размерами 3,7 х 1,8 см (Рис. 1). Принято решение о наложении давящей повязки на зону гематомы. При выполнении УЗ-контроля на следующий день сообщение полости гематомы с артерией сохранялось. Пациентке была проведена КТ-ангиография (КТА): выявлен участок экстравазации контрастного препарата из мышечной ветви поверхностной бедренной артерии (ПБА) (Рис. 2). С учетом результатов КТА и неэффективности консервативной терапии было принято решение о проведении субтракционной ангиографии с последующей эмболизацией источника кровотечения.

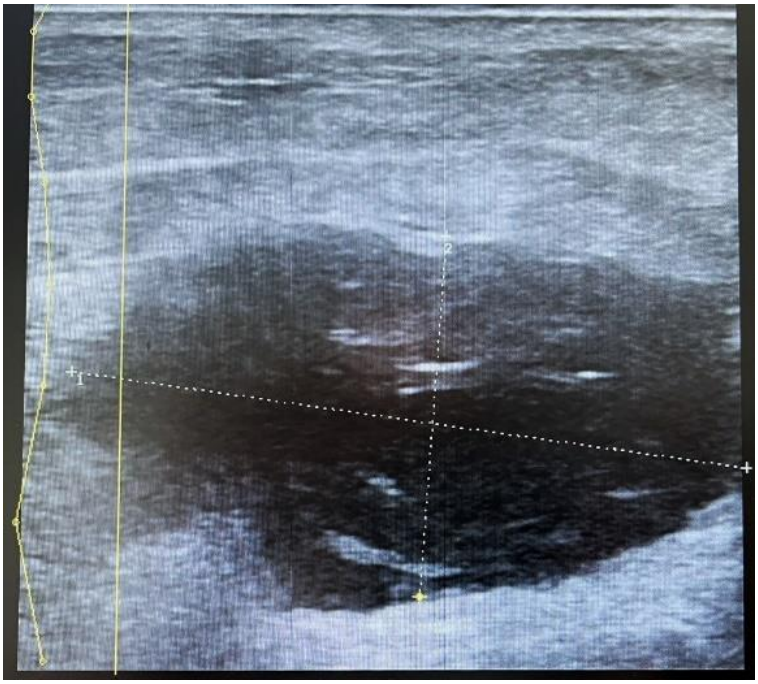

Рис. 1: УЗ-сканограмма полости пульсирующей гематомы

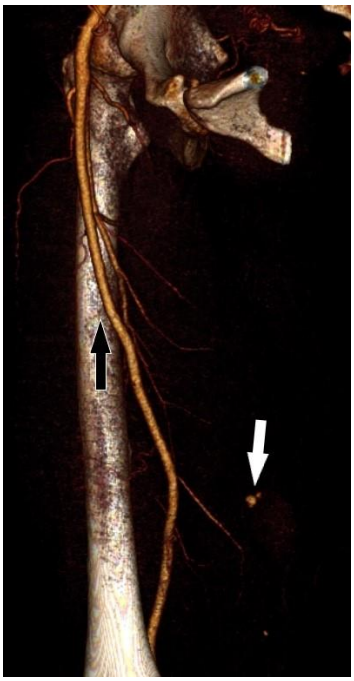

Рис. 2: КТА (3D-реконструкция): ПБА (черная стрелка), экстравазация (белая стрелка)

Под местной инфильтрационной анестезией выполнена антеградная пункция правой общей бедренной артерии с последующей установкой интродьюсера 4F. На субтракционной ангиографии выявлена экстравазация из мышечной ветви ПБА (Рис. 3). Диагностическим катетером вертебральной конфигурации 4F осуществлена селективная катетеризация вышеуказанной ветви с последующей эмболизацией фрагментами гемостатической губки. При контрольной ангиографии экстравазация не визуализировалась (Рис. 4).

Рис. 3: селективная ангиография: ПБА (белая стрелка), экстравазация (черная стрелка)

Рис. 4: контрольная ангиография после эмболизации: экстравазация не визуализируется (черная стрелка).

Через сутки после вмешательства выполнено контрольное УЗДС: сообщение полости гематомы с артерией отсутствовало. Пациентка выписана на амбулаторное наблюдение. На 4-ые сутки после эмболизации отмечалось снижение выраженности болевого синдрома, при УЗДС выявлено уменьшение гематомы до 3,0 х 1,2 см. Через 2 месяца на контрольном осмотре пациентка жалоб не предъявляла, отмечено дальнейшее уменьшение размеров полости гематомы (Рис. 5).

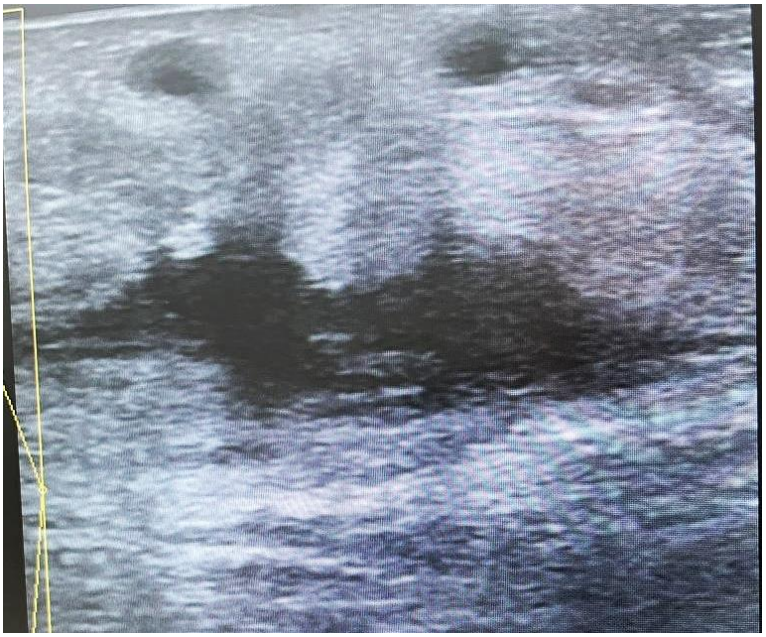

Рис. 3: контрольный осмотр сердечно-сосудистого хирурга через 2 месяца: УЗ-сканограмма остаточной полости гематомы

Заключение. У пациентки с редким осложнением ЭВЛО в виде пульсирующей гематомы бедра при неэффективности консервативной терапии эндоваскулярная эмболизация оказалась эффективной и безопасной в раннем и отдаленном послеоперационном периоде.

ВОЗМОЖНОСТИ МНОГОФУНКЦИОНАЛЬНОЙ ЛАЗЕРНОЙ ПЛАТФОРМЫ «MAGIC SUPER FULL» В ЛЕЧЕНИИ ПОВЕРХНОСТНЫХ ВЕНОЗНЫХ МАЛЬФОРМАЦИЙ

Богачев В.Ю.[1,2,3], Саменков А.Ю.[1,2,3], Абдош Р.[1,2,3]

1 - Московский областной научно-исследовательский клинический институт им. М.Ф. Владимирского, Москва, Россия

2 - Российский национальный исследовательский медицинский университет имени Н.И. Пирогова, Москва, Россия

3 - Первый Флебологический Центр, Москва, Россия

vadim.bogachev63@gmail.com

Венозные мальформации (ВМ) представляют собой нарушение формирования сосудистой системы во время эмбрионального развития плода. По своей патофизиологической структуре они проявляются фистулой между артериями и венами различного калибра. В структуре среди всех известных мальформаций до 60% случаев занимает преимущественно венозный тип поражения. Анатомическая локализация ВМ может варьировать в широких пределах. Лидирующую позицию занимают нижние и верхние конечности с частотой 45% и 20% соответственно. Кожные покровы головы и шеи поражаются в 18%, туловище – в 5%, а комбинированный тип поражения нескольких анатомических областей наблюдается у 9% пациентов. Располагаясь на открытых участках тела ВМ могут причинять не только эстетические беспокойства, но и быть источником боли, а также служить причиной наружных кровотечений и подкожных кровоизлияний. Современный подход к лечению поверхностных ВМ предполагает комбинированное применение различных вариантов склеротерапии и чрескожной лазерной коагуляции с использованием мощных длинноимпульсных Nd: YAG лазеров, генерирующих излучение длинной волны 1064 нм и его вторую гармонику-532 нм. В последние несколько лет в нашей практике при удалении поверхностных ВМ и гемангиом мы используем многофункциональную лазерную платформу «Magic Super Full», производства компании Melsytech (РФ). Данная платформа имеет широкий диапазон регулировки ключевых параметров ЧЛК, таких как диаметр рабочего пятна, плотность энергетического потока, и продолжительность импульса, что позволяет эффективно устранять ВМ, располагающиеся в

дерме и субдермально. «Magic Super Full» обладает уникальной опцией, позволяющей разделять рабочий импульс на четыре подимпульса, что позволяет снизить болевой синдром и уменьшить риск нежелательных побочных явлений. С помощью «Magic Super Full» было пролечено 102 пациента с ВМ различной локализации, в том числе в ротовой полости. Во всех случаях получен хороший функциональный и косметический результат.

КЛИНИЧЕСКИЕ КЕЙСЫ ЛЕЧЕНИЯ ФЛОТИРУЮЩИХ ТРОМБОЗОВ НИЖНЕЙ ПОЛОЙ ВЕНЫ НА ПРИМЕРЕ ТРОМБЭКСТРАКЦИИ И ТРОМБОЛИЗИСНОЙ ТЕРАПИИ

Булатов А.А.[1,2], Абдуллинов А.С.[1], Пернебаев Б.С.[1], Юсупов А.А.[1,2]
1 - Многопрофильная городская больница №1 г.Астана
2 - НАО "Медицинский университет Астана"
alihan_987@mail.ru

Цель исследования. Оценить эффективность и безопасность различных методов лечения флотирующих тромбозов в системе нижней полой вены (НПВ) осложнённой тромбоэмболией легочной артерии (ТЭЛА) на примере тромбэкстракции, тромболизиса и антикоагулянтной терапии. Сравнение клинических исходов и осложнений после применения каждого из методов лечения. Также целью является улучшение методов раннего выявления и вмешательства при таких состояниях для повышения выживаемости и качества жизни пациентов.

Материалы и методы. В исследовании представлены три клинических случая пациентов с острым флотирующим тромбозом НПВ, осложнённым ТЭЛА, лечившихся в сосудистом отделении многопрофильной больницы №1 г. Астана. Для диагностики использовались ультразвуковое дуплексное сканирование (УЗДС), лабораторные анализы, а также компьютерная томография с контрастированием. Во всех случаях был имплантирован временный кава-фильтр ALN (Франция). В первом случае проведена системная тромболизисная терапия альтеплазой (Ревекард). Во втором клиническом случае проведена эндоваскулярная катетерная тромбэкстракция с помощью устройства ТРЭКС. В третьем случае проведена стандартная антикоагулянтная терапия.

Всем больным назначали антикоагулянтную терапию по стандартным схемам. Предпочтение отдавали низкомолекулярным гепаринам с последующим переводом больного на таблетированные антикоагулянты (ривароксабан, антагонисты витамина К) в течение 6—12 мес. Помимо этого в схему лечения включали дезагреганты, неспецифические противовоспалительные препараты. Ношение компрессионного трикотажа и прием флеботропных препаратов являлись обязательными. На отдаленных сроках проводили сравнительную оценку выраженности субъективных симптомов хронической венозной недостаточности по клинической шкале Villalta. Кава-фильтры удалены после достижения эффекта от антикоагулянтной терапии и при отсутствии клинических и инструментальных признаков эмболической окклюзии. Максимальный срок удаления фильтра составил 14 месяцев.

Результаты. Комплексная терапия с применением различных методов лечения позволила добиться благоприятных клинических и инструментальных результатов. По данным УЗДС в отдалённом периоде у пациентов отмечена частичная или полная реканализация тромбированных вен, купированы симптомы дыхательной недостаточности, гипертензии правых отделов сердца, регресс отёчности нижних конечностей. Геморрагические осложнения отсутствовали.

Заключение. Тромбэкстракция, тромболизис и антикоагулянтная терапия являются эффективными методами лечения флеботромбоза и ТЭЛА, но их использование должно зависеть от клинической ситуации, стадии заболевания и состояния пациента. Комплексный подход и своевременная диагностика позволяют выбрать наиболее подходящую тактику, что повышает шансы на успешное восстановление и минимизирует риск осложнений.

Выбор метода оперативного лечения должен определяться в зависимости от общего статуса, активности пациента, наличия сопутствующей патологии, осложнений заболевания, а также индивидуально в каждой клинической ситуации.

СТЕНТИРОВАНИЕ НАРУЖНОЙ ПОДВЗДОШНОЙ ВЕНЫ У ПАЦИЕНТКИ С АНТИФОСФОЛИПИДНЫМ СИНДРОМОМ

Гительзон Д.Г., Васильев А.Э., Данишян К.И., Зозуля Н.И.
ФГБУ НМИЦ Гематологии МЗ РФ
danielgitelson@gmail.com

Антифосфолипидный синдром является аутоимунным состоянием гиперкоагуляции, которое вызывается антифосфолипидными антителами. При антифосфолипидном синдроме значительно увеличивается риск образования тромбов в венах, артериях и осложнения беременности.

На первичный прием обратилась пациентка 30 лет с жалобами на отечность и болезненность в правой нижней конечности в течение 2 месяцев. Из анамнеза известно, что пациентка периодически курит и принимает гормональные контрацептивы. При дообследовании по данным ультразвукового исследования был выявлен окклюзирующий томбоз правой наружной подвздошной вены без признаков флотации, а также пристеночный тромбоз до 40% просвета правой общей бедренной вены и верхней трети правой поверхностной бедренной вены. По лабораторным данным были выявлены антитела к бета-2-гликопоротеину-1.

С целью восстановления венозного кровотока от правой нижней конечности, пациентке была выполнена эндоваскулярная реканализация, баллонная ангиопластика с последующей установкой нитинолового стента (Abre (Medtronic)) и постдилатация стента баллонным катетером. После операции на следующие сутки правая нижняя конечность со значительной положительной динамикой в виде уменьшения отека и болезненности. В периоперационном периоде пациентка получала низкомолекулярный гепарин (эноксапарин натрия) с последующим переходом на варфарин постоянно, при достижении МНО 2-3.

В течение 1 года после операции пациентка регулярно наблюдается в клинике. Стент проходим, без гемодинамически значимого рестеноза. Боли и отека правой нижней конечности нет. Трудоспособность пациентки полностью восстановлена.

КОРРЕКЦИЯ ДЕФОРМАЦИЙ СТОП – БИОМЕХАНИЧЕСКИЙ ПОДХОД К ЛЕЧЕНИЮ ХРОНИЧЕСКИХ ЗАБОЛЕВАНИЙ ВЕН

Горохов А.А.
Центр спортивной медицины и реабилитации SportFizioLife
gorokhov.alx@gmail.com

Актуальность. По данным Международного союза флебологов (UIP) и Ассоциации флебологов России (АФР) хроническая венозная недостаточность нижних конечностей является одним из самых распространённых заболеваний среди взрослого населения. Основными методами лечения ХЗВ являются : компрессионная и/или медикаментозная терапия, оперативные вмешательства. При этом, в тактике лечения часто не учитывается взаимосвязь венозного возврата с биомеханикой походки, недостаточно оценивается влияние стопы на эффективную работу мышечно - венозной помпы.

Методология исследования. На основании информации в базах данных оценить степень влияния стоп на работу мышечно - венозной помпы и, соответственно, венозный кровоток, а так же обосновать применение индивидуальных ортопедических стелек в комплексном лечении хронических заболеваний вен.

Был проведён систематический поиск литературы, с целью анализа исследований, в которых оценивалось :

- влияние мышечно - венозной помпы на венозный кровоток
- влияние обуви на работу мышечно - венозного насоса
- влияние индивидуальных ортопедических стелек на кинематику и динамику движений

Результаты. Мышцы области голени, в момент сокращения, сдавливают глубокие вены, способствуя возврату крови. Малоподвижный образ жизни, длительное нахождение на ногах, возможные заболевания мышц / сухожилий / нервов / суставов и избыточный вес способствуют недостаточной насосной активности икроножной и камбаловидной мышц, что приводит к

хронической венозной недостаточности и, в ряде случаев, тромбозу глубоких вен. Таким образом, нарушение работы мышечно - венозной помпы голени является ключевым патофизиологическим фактором в развитии ХВН, который также негативным образом влияет на возникновение, развитие и заживление трофических язв нижних конечностей.

В одном из систематических обзоров оценивалась литература, касающаяся влияния обуви на состояние вен нижних конечностей во время ходьбы или физических упражнений. Обзор проводился в соответствии с рекомендациями PRISMA (Preferred Reporting Items for Systematic Reviews and Meta-Analyses). Поиск и выбор статей был проведен в базах данных PubMed-NCBI, EBSCO Host, Cochrane Library и Science Direct. Из 366 статей было выявлено 60 дублирующих, 306 статей были проанализированы, в обзор включены 13 статей, которые соответствовали критериям отбора после скрининга, с 211 участниками.

В 9 исследованиях изучалось влияние обуви на параметры венозного кровотока, в 2 исследованиях - на венозное давление и еще в 2-х - на окружности нижних конечностей. Были обнаружены доказательства того, что «неустойчивая» обувь или обувь с аналогичной технологией, сандалии, спортивная обувь и использование индивидуальных ортопедических стелек приводили к улучшению показателей венозного кровотока, в отличии от обуви на высоком каблуке, на очень жёсткой подошве и при ходьбе босиком. Эти изменения связаны с эффективностью мышечных насосов в нижних конечностях, которые, в свою очередь, зависят от особенностей обуви и наличия индивидуальных ортопедических стелек.

Также сообщалось о взаимосвязи движений стопы и голеностопного сустава с венозным возвратом, где комбинированные активные движения обеспечивали наибольшую скорость венозного кровотока. Этим можно объяснить влияние определённых типов обуви и ортопедических стелек на увеличение венозного оттока и уменьшение образования отёков.

Отдельного внимания заслуживает опубликованный в июле 2024 года систематический обзор, посвящённый влиянию индивидуальных ортопедических стелек на кинематику движений и биомеханику при ходьбе, беге и прыжках. Был проведен поиск литературы по трем базам данных, используя логические операции, результаты отфильтрованы на основе критериев приемлемости. Всего проанализировано 671 источник соответствующей литературы, в конечном итоге в обзор включили 19 статей, отвечающих установленным требованиям. Исследования продемонстрировали эффективность ортопедических стелек во время ходьбы, бега, прыжков, коррекцию неправильного положения стопы и защиту от патологических движений.

Таким образом индивидуальные ортопедические стельки обеспечивают правильную работу стоп, что, в свою очередь, положительным образом отражается на работе мышечно - венозной помпы голени, следовательно обосновано их применение в лечении хронических заболеваний вен.

Вывод. Комплексный подход, с учетом биомеханических патогенетических факторов, важен для достижения положительного результата лечения хронических заболеваний вен. Стопа оказывает непосредственное влияние на мышцы голени и вены, поэтому диагностика и коррекция патологий стопы должна быть частью комплексного лечения венозных заболеваний.

Одной из стратегий улучшения работы мышечно - венозного насоса, а значит венозного оттока, может быть воздействие непосредственно на стопу различными аппаратами и использование определённых типов обуви и индивидуальных ортопедических стелек.

Список использованной литературы:

1. Ortega MA, Fraile-Martínez O, García-Montero C, Álvarez-Mon MA, Chaowen C, Ruiz-Grande F, Pekarek L, Monserrat J, Asúnsolo A, García-Honduvilla N, Álvarez-Mon M, Bujan J. Understanding Chronic Venous Disease: A Critical Overview of Its Pathophysiology and Medical Management. J Clin Med. 2021 Jul 22;10(15):3239. doi: 10.3390/jcm10153239. PMID: 34362022; PMCID: PMC8348673.
2. Sinikumpu SP, Keränen MH, Jokelainen J, Keinänen-Kiukaanniemi S, Huilaja L. The association between chronic venous disease and measures of physical performance in older people: a population-based study. BMC Geriatr. 2021 Oct 14;21(1):556. doi: 10.1186/s12877-021-02528-9. PMID: 34649528; PMCID: PMC8518156.
3. Lerebourg L, L'Hermette M, Menez C, Coquart J. The effects of shoe type on lower limb venous status during gait or exercise: A systematic review. PLoS One. 2020 Nov 25;15(11):e0239787.

doi: 10.1371/journal.pone.0239787. PMID: 33237916; PMCID: PMC7688113.
4. Chen H, Sun D, Fang Y, Gao S, Zhang Q, Bíró I, Tafferner-Gulyás V, Gu Y. Effect of orthopedic insoles on lower limb motion kinematics and kinetics in adults with flat foot: a systematic review. Front Bioeng Biotechnol. 2024 Jul 9;12:1435554. doi: 10.3389/fbioe.2024.1435554. PMID: 39070160; PMCID: PMC11273083.
5. Murley, G.S., Menz, H.B. & Landorf, K.B. Foot posture influences the electromyographic activity of selected lower limb muscles during gait. J Foot Ankle Res 2, 35 (2009). https://doi.org/10.1186/1757-1146-2-35
6. Каторкин, С.Е. Применение методов клинической биомеханики в диагностике и лечении пациентов с сочетанной патологией вен С5-С6 клинических классов и опорно-двигательной системы нижних конечностей / С.Е. Каторкин // Хирургическая практика .— 2014 .— №2 .— С. 55-59 .— URL: https://rucont.ru/efd/577578
7. Novosti Khirurgii. 2018 Nov-Dec; Vol 26 (6): 677-688 Clinical and Pathogenetic Concept of Diagnostics and Complex Treatment of Patients with Combined Pathology of Venous and Musculoskeletal Systems of the Lower Extremities G.P. Kotelnikov, S.E. Katorkin, E.A. Korymasov
8. Novosti Khirurgii. 2016 Jan-Feb; Vol 24 (1): 55-61 Dysfunction of Venous Pump Muscles in Patients with Combined Lesion of Musculoskeletal and Venous Systems of the Lower Limbs Y.V. Sizonenko, S.E. Katorkin, I.I. Losev
9. Особенности биомеханических изменений опорно-двигательной системы при хронической лимфовенозной недостаточности нижних конечностей / С. Е. Каторкин [и др.] // Новости хирургии. - 2010. - Т. 18, № 6. - С. 50-57.
10. Котельников, Г.П. Особенности диагностики и тактики лечения пациентов с сочетанным поражением опорно-двигательной и венозной систем нижних конечностей / Г.П. Котельников, И.И. Лосев, Я.В. Сизоненко, С.Е. Каторкин // Новости хирургии.- 2013.- Т. 21, № 3.- С. 42-53.
11. Кравцов, П.Ф. Влияние тренировки мышечного компонента мышечно-венозной помпы нижних конечностей на течение варикозной болезни / П.Ф. Кравцов, С.Е. Каторкин, В.В. Волковой, Я.В. Сизоненко // Вопросы курортологии, физиотерапии и лечебной физической культуры.- 2016.- Т. 93, № 6.- С. 33-36.

МАЛОИНВАЗИВНОЕ ЛЕЧЕНИЕ ВАРИКОЗНОЙ БОЛЕЗНИ ВЕН НИЖНИХ КОНЕЧНОСТЕЙ В УСЛОВИЯХ ГОРОДСКОЙ ПОЛИКЛИНИКИ: 11-ЛЕТНИЙ ОПЫТ ВНЕДРЕНИЯ И ОБУЧЕНИЯ

Давыденко В.В.[1,2,3,4], Галилеева А.Н.[1,2], Гензик О.В.[2], Романов А.В.[3], Афанасьев Б.И.[3], Рейтель Р.П.[4]

1 - ФГБОУ ВО «Первый Санкт-Петербургский государственный медицинский университет им. акад. И.П. Павлова», Санкт-Петербург, Россия

2 - СПб ГБУЗ «Городская поликлиника №39», Санкт-Петербург, Россия

3 - СПб ГБУЗ «Городская поликлиника №17», Санкт-Петербург, Россия

4 - ООО Центр инновационных методов медицинского образования WetLab, Санкт-Петербург, Россия

galyleeva@mail.ru

Введение (цель). Целью работы является анализ 11-летнего опыта внедрения малоинвазивных методов хирургического лечения варикозной болезни вен нижних конечностей (ВБ) и обучения им в условиях городской поликлиники.

Материал и методы. В период с октября 2014 г. по октябрь 2025 г. на базе двух городских поликлиник выполнено >1500 оперативных вмешательств с использованием эндовенозной лазерной коагуляции (ЭВЛК), минифлебэктомии по Варади (МФ), эхосклеротерапии (ЭхоСТ). Наблюдение за пациентами в послеоперационном периоде осуществлялось с использованием телемедицины. Оценивались результаты лечения, частота осложнений, удовлетворенность пациентов, а также экономическая эффективность. Также в эти сроки проведено краткосрочное (18 час) практическое обучение 268 хирургов поликлиник из разных регионов РФ этим технологиям с оценкой их усвояемости.

Результаты. В 88 % лечение было комплексное ЭВЛК+МФ, в остальных случаях изолированное: МФ (8%), ЭВЛК (2%), ЭхоСТ (2%). Осложнения, потребовавшие госпитализации, отсутствовали. Частота геморрагий – 0,2%, местных инфекционно-воспалительных процессов – 0,4%, продолжительной гипертермии – 0,25%. Довольны лечением 96% пациентов, удовлетворительный результат через год и более – 98%. Прогрессирование заболевания, потребовавшее повторных операций, отмечено в 1,1% случаев. Окупаемость затрат на оборудование достигнута через 12 месяцев, в последующем внедрение принесло доход поликлиникам. Уровень усвоения навыков среди прошедших обучение хирургов 85-90%, удовлетворенность курсом 95%.

Выводы. Внедрение малоинвазивных методов хирургического лечения ВБ в городские поликлиники безопасно, эффективно и экономически целесообразно. Созданная модель может быть успешно тиражирована, а разработанный курс обучения позволит подготовить необходимые кадры.

ЛИМФОВЕНОЗНЫЙ СТАЗ И ПУТИ ЕГО РАЗРЕШЕНИЯ У БОЛЬНЫХ С ОСТРЫМ РАСПРОСТРАНЕННЫМ ПЕРИТОНИТОМ

Дадаев Ш.А., Джуманов А.К., Абруев Б.У.
Ташкентский государственный медицинский университет, Ташкент, Узбекистан
shirin.amanovich@gmail.com

Актуальность. Острый распространенный перитонит остается одной из наиболее тяжелых проблем в ургентной абдоминальной хирургии, характеризующейся высокой летальностью (до 20–40% в зависимости от формы и стадии), особенно при диффузных и разлитых формах. Ключевую роль в патогенезе играет лимфовенозный стаз, приводящий к накоплению токсинов и микроорганизмов в лимфатической системе брюшной полости, что способствует эндотоксикозу, транслокации бактерий в системный кровоток, развитию полиорганной недостаточности и сепсиса. При перитоните, вызванном деструктивным аппендицитом, перфоративными язвами, панкреатитом или другими причинами, нарушения лимфовенозного оттока усугубляют парез кишечника, функциональную кишечную непроходимость и гнойно-септические осложнения. Несмотря на прогресс в антибиотикотерапии и хирургических методах, уровень летальности остается стабильным на высоких цифрах (15–35%) за последние 20–30 лет. Актуальность обусловлена необходимостью патогенетически обоснованных подходов к разрешению лимфовенозного стаза, таких как эндолимфатическая, лимфотропная и квантовая терапия, для снижения интоксикации, улучшения лимфодренажа и исходов заболевания.

Цель. Изучить роль лимфовенозного стаза в патогенезе острого распространенного перитонита и разработать пути его разрешения с использованием комплексной эндолимфатической и лимфотропной терапии для улучшения результатов лечения, снижения частоты осложнений и летальности.

Задачи:

1. Оценить вклад нарушений лимфовенозного оттока в развитие эндотоксикоза, пареза кишечника и септических осложнений при остром перитоните.
2. Сравнить эффективность стандартной консервативной терапии с комплексными методами, включающими эндолимфатическую медикаментозную, лимфотропную и квантовую терапию.
3. Проанализировать влияние терапии на клинико-лабораторные показатели (ЛИИ, СОЭ, уровни белка, альбумина, С-реактивного белка), моторно-эвакуаторную функцию ЖКТ, частоту осложнений и летальность.
4. Разработать рекомендации по диагностике и ликвидации лимфовенозного стаза в клинической практике ургентной хирургии.

Материалы и методы. Исследование основано на анализе результатов лечения 159 пациентов с острым распространенным перитонитом различного генеза (деструктивный аппендицит – 28, перфоративные гастродуоденальные язвы – 57, острая кишечная непроходимость – 18, деструктивный холецистит – 14, острый панкреонекроз – 12, ущемленная грыжа – 8, острые гинекологические заболевания – 13, травмы живота – 9), а также дополнительных данных из

229 пациентов с разлитым перитонитом (местный – 50, диффузный – 74, разлитой – 15) за период 2010–2025 гг. на базах Ташкентского государственного медицинского университета. Пациенты разделены на группы: контрольная (n=46–71) – стандартная терапия (хирургическая санация, системные антибиотики, инфузионная детоксикация, коррекция функций органов); основная (n=108–77) – + эндолимфатическая и лимфотропная терапия.

Методы: катетеризация периферического лимфатического сосуда (стопа или голень) или забрюшинного пространства для введения антибиотиков (цефалоспорины II–IV поколений 0,5 г 2 р/сут, метронидазол 25 мл 2 р/сут, гентамицин 40 мг однократно), новокаина 0,25% + гепарин 2500 ЕД (скорость 0,1 мл/мин); энтеросорбция (Энтеросгель через назогастроеюнальный зонд с экспозицией 2 ч); ингибиторы протеаз (Гордокс 100000 ЕД 2 р/сут); миостимуляторы (прозерин, церукал 0,5 мл 2 р/сут); высокие дозы аскорбиновой кислоты (до 2000 мг/сут); квантовая терапия (гелий-неоновый лазер 2–4 мВт, 45–60 мин, 5–10 процедур). Диагностика: УЗИ, МСКТ, ЭГДС, лабораторные тесты (ЛИИ, СОЭ, КЩС, иммунограмма), шкалы APACHE II и SOFA. Статистика: t-критерий Стьюдента ($p<0,05$).

Результаты. В контрольной группе летальность составила 34,8–50%, осложнения (нагноение ран, абсцессы, парез кишечника, бронхолегочные) – 60,1–42,2%; нормализация моторики ЖКТ на 4–9 сутки. В основной группе с эндолимфатической и лимфотропной терапией летальность снизилась до 15,8–13,1%, осложнения – до 24,2–22,7% (в 2–2,3 раза ниже); моторика восстановилась на 1–2 суток раньше. Квантовая терапия усилила эффект: снижение ЛИИ с 11,2±0,5 до 2,1±0,3 ($p<0,01$), СОЭ с 67,4±3,7 до 11,8±1,9 мм/ч ($p<0,001$); рост лимфоцитов до 30,6±4,2% ($p<0,001$); микробная обсемененность снизилась в 4 раза. Восстановление перистальтики ускорилось на 24–30 ч; время госпитализации сократилось в 1,5–2 раза. У пациентов с перитонитом на фоне панкреатита наблюдался "феномен обрыва" воспаления, локализация процесса и снижение риска сепсиса.

Выводы:

1. Лимфовенозный стаз играет решающую роль в прогрессировании острого распространенного перитонита, усиливая эндотоксикоз и парез кишечника.
2. Эндолимфатическая и лимфотропная терапия, включая катетеризацию и введение препаратов, эффективно разрешает стаз, способствуя детоксикации и восстановлению лимфодренажа.
3. Добавление квантовой терапии усиливает иммунитет, снижает интоксикацию и микробную транслокацию, приводя к статистически значимому уменьшению летальности (на 20–30%) и осложнений.
4. Комплексный подход с энтеросорбцией и антиоксидантами рекомендуется для внедрения в практику, обеспечивая экономический эффект и улучшение исходов при перитоните.

УЛЬТРАЗВУКОВОЕ ИССЛЕДОВАНИЕ КАК ИНСТРУМЕНТ РАННЕЙ ДИАГНОСТИКИ ВТЭО У ОПЕРИРОВАННЫХ БОЛЬНЫХ

Донаева З.О.
ФГБУЗ СОМЦ ФМБА
dr_zarina@mail.ru

Венозный тромбоз возникает в силу сочетанного влияния целого ряда общих расстройств и местных факторов, которые предопределяют локализацию поражения, его распространенность и возможные осложнения. Врачу необходимо ориентироваться в причинах тромбообразования, чтоб своевременно предпринимать адекватные лечебные и профилактические меры.

Диагностировать венозный тромбоз достаточно легко. Ещё легче его не заметить. Ведь клинически не всегда просто дифференцировать венозное тромбоэмболическое осложнение (ВТЭО) даже у «фоновых» пациентов, к которым относятся практически все прооперированные больные. Для адекватной оценки из совокупности клинических, лабораторных и специальных методов исследования, именно последние имеют важное диагностическое значения с целью адекватной оценки степени эмболоопасности тромба и степени вовлеченности сегментов венозного русла в патологический процесс. У клиницистов безусловным авторитетом служат неинвазивные методы диагностики, среди которых ультразвуковое ангиосканирование в режиме

цветового допплеровского картирования (УЗАС ЦДК) все ещё сохраняет позицию «золотого стандарта».

Целью настоящего исследования является ранняя диагностика ВТЭО у оперированных больных.

Материал и методы исследования. В исследование включен ретроспективный анализ клинических ситуаций 46 прооперированных больных за период с 2022 по 2024 гг. Из общего количества пациентов 24 пациента прооперированы в условиях стационара ФГБУЗ СОМЦ ФМБА, 22 пациента оперированы в других ЛПУ г. Новосибирска и Новосибирской области. Общехирургических пациентов было 10, гинекологических – 6, урологических – 8, оперированных по поводу онкопатологии брюшной полости- 16, операций по замене суставов – 6. По направлению было 34 пациента, самообращений – 12. Основной причиной обращений было появление болей и отека конечности; в 4-х случаях отклонения в референсных значениях коагулограммы в сочетании с отеком одной (2 пациента) или обеих (2 пациента) конечностей. В анамнезе у 20 пациентов ранее диагностировано варикозное расширение вен нижних конечностей.

Исследование начинали с использования В-режима ультразвукового исследования (В – от слова brightness, т.е. яркость), что позволяло определить структурные особенности исследуемого участка. Для исследования сосудистого русла нижних конечностей использовали линейный датчик частотой 5-12 МГц. При обследовании сосудов малого таза и забрюшинного пространства пользовались низкочастотными датчиками (2,5-4 МГц), что обусловлено более глубоким расположением сосудов данной локализации.

Исследование всегда проводилось билатерально для оценки степени вовлечения венозного русла в патологический процесс. Так у 6 пациентов (13%) в тромбоз обнаружен на обеих конечностях, в то время как клиническая картина манифестировала лишь на одной конечности. Ещё у 2-х больных (4,3%) с морбидным ожирением клиника проявилась только на голени одной конечности, однако согласно ультразвуковому исследованию тромбоз диагностирован на обеих голенях, и в 1 случае (2,1%), процесс распространялся до илеофеморального сегмента.

Результаты исследования. Нередко на основании простого осмотра и физикального исследования можно поставить правильный нозологический диагноз, в связи с чем некоторые клиницисты считают неоправданным дальнейшее исследование. Однако для правильного решения вопроса о выборе лечебной тактики может потребоваться информация, которая будет доступна после ультразвукового ангиосканирования. Во-первых, истинная граница распространения тромбоза в поверхностных венах зачастую не соответствует клинически определяемой протяжности поражения. Несомненные клинические проявления тромбофлебита появляются не сразу, а спустя некоторое время после возникновения тромбоза. Особое значение при этом имеет состояние проксимального отрезка большой подкожной вены (БПВ) в локусе сафено-феморального соустья (СФС). Во-вторых, как ни парадоксально, наибольшую опасность в плане ТЭЛА представляет тромбоз не поверхностных, а глубоких вен, которое может развиться вследствии перехода тромботического процесса из СФС или сафено-поплитеального соустье (СПС), и реже, через перфоранты. И наконец, установление исходного нахождение тромботического процесса в венозном русле определяет дальнейшую тактику лечения больных. В случае поражения притоков, а не ствола подкожных вен, как правило лечение проводиться консервативно и направлено на нивелирование острых воспалительных процессов и скорейшей реканализации. При поражении ствола, в частности, ближе к СФС или СПС (особенно, если речь идет о флотирующем тромбе), следует придерживаться активной хирургической тактики, направленной на предотвращение распространения тромбоза в проксимальном направлении.

Таким образом, используя современные алгоритмы диагностики у оперированных больных, возможно достоверно диагностировать венозный тромбоз на ранних сроках. Несмотря на то, что характерная симптоматика, анамнез заболевания и объективный осмотр в подавляющем большинстве случаев позволяет диагностировать венозный тромбоз, только с помощью ультразвуковых методов возможна верификация и топографическая локализация венозного тромбоза, что позволит определить наиболее оптималную тактику лечения у данной категории пациентов.

РЕНТГЕНЭНДОВАСКУЛЯРНОЕ ЛЕЧЕНИЕ ВЕНОГЕННОЙ ЭРЕКТИЛЬНОЙ ДИСФУНКЦИИ

Жуков О.Б.[1,2], Васильев А.Э.[2,3]

1 - Российский университет дружбы народов, Москва

2 - Ассоциация сосудистых урологов и репродуктологов, Москва

3 - ФГБУ «Национальный медицинский исследовательский центр гематологии» Минздрава России, Москва

ob.zhukov@yandex.ru

Введение. Среди всех форм эректильной дисфункции (ЭД) наиболее распространена васкулогенная. Молодые мужчины с начальными стадиями данного заболевания, как правило, не готовы к фаллопротезированию, что делает актуальным поиск альтернативных способов их сексуальной реабилитации, в том числе среди методов рентгенэндоваскулярной хирургии. Не менее актуальным является совершенствование методов оценки качества эректильной функции как в диагностических целях, так и для определения эффективности проведенного лечения.

Цель исследования – оценка качества эректильной функции путем мониторинга ночных пенильных тумесценций (НПТ) у пациентов после рентгенэндоваскулярного лечения васкулогенной ЭД.

Материалы и методы. С 2012 г. обследовано более 560 пациентов с подозрением на нарушение эрекции васкулогенного характера, рентгенэндоваскулярное лечение проведено 121 пациенту с подтвержденной венооккклюзивной ЭД. Для оценки у пациентов качества эректильной функции с января 2022 г. по …. нами выполнялся мониторинг НПТ с использованием аппаратного комплекса «Андроскан МИТ» – до и через 1 мес после хирургического лечения васкулогенной ЭД. В исследование были включены 40 прооперированных нами пациентов в возрасте 25–48 лет (в среднем 34,3 ± 7,4 года) с васкулогенной ЭД, в том числе с венооккклюзивными нарушениями эрекции (n = 33), артериальной недостаточностью кавернозных тел (n = 5), гемодинамическими и клиническими признаками артериовенозной ЭД в стадии субкомпенсации (n = 2). Проведено сравнение данных об изменении диаметра полового члена и продолжительности ригидности при НПТ, что отражает основные гемодинамические показатели кровотока в половом члене.

Результаты. При компенсированной стадии ЭД увеличение диаметра полового члена при НПТ составляло 20–30 %, продолжительность тумесценции – 43,2 ± 20 мин, при субкомпенсированной стадии – 10–30 % и 23 ± 21 мин соответственно. Через 1 месяц после лечения данные показатели составили 76,3 ± 21 и 45 ± 15 % мин соответственно. После операции у всех больных восстановилась клиническая составляющая эректильной функции, линейные и уголнезависимые показатели кровотока имели тенденцию к нормализации

Полученные при мониторинге НПТ данные позволили выявить корреляцию между линейными показателями кровотока, их производными, а также временем и характером ригидности полового члена при НПТ, что дает возможность дифференцировать виды васкулогенной ЭД и критерии ее клинической компенсации.

Заключение. В настоящее время возможности инструментальной диагностики ЭД ограничены применением ультразвуковой допплерографии сосудов полового члена, что не позволяет учитывать многофакторность причин нарушения эрекции у мужчин различного возраста с факторами риска. Регистрация НПТ с помощью автономного устройства с возможностью повторения исследования и графической фиксации результатов в виде эректограмм может использоваться для минимально инвазивной объективизации и подтверждения восстановления эректильной функции в случае компенсированной и субкомпенсированной стадий васкулогенной ЭД. Однако требуется продолжение исследований васкулогенных нарушений эрекции и возможностей их оценки с помощью мониторинга НПТ.

ХИРУРГИЧЕСКОЕ ЛЕЧЕНИЕ ПАЦИЕНТОВ ПОЖИЛОГО И СТАРЧЕСКОГО ВОЗРАСТА С ВАРИКОЗНОЙ БОЛЕЗНЬЮ ВЕН НИЖНИХ КОНЕЧНОСТЕЙ В АМБУЛАТОРНЫХ УСЛОВИЯХ

Зайцева М.И.
СПб ГБУЗ "Городская Мариинская больница", Санкт-Петербург, Россия
zaytseva-m@mail.ru

Цель. Изучить особенности хирургического лечения пациентов пожилого и старческого возраста с варикозной болезнью вен нижних конечностей в амбулаторных условиях
Методы. Прооперировано 110 пациентов с варикозной болезнью вен нижних конечностей с хронической венозной недостаточностью II и III степени. Из них 73 женщины (66,4%), 27 мужчин (33,6%) в возрасте от 60 до 91 года. Выполняли эндоваскулярную лазерную облитерацию (ЭВЛО) магистральной поверхностной вены. Контрольное обследование проводили через 1 неделю, 3 и 6 месяцев после операции для оценки эффективности хирургического лечения. Оценивали общее соматическое состояние пациента в ходе и непосредственно после выполнения операции, а также в раннем послеоперационном периоде.
Результаты. Интраоперационный мониторинг состояния пациентов, а также его оценка в послеоперационном периоде не выявил заметных различий по сравнению с обычным состоянием. Через 1 неделю, 3 и 6 месяцев после операции данных за реканализацию облитерированного ствола магистральной поверхностной вены и прогрессию заболевания получено не было.
Выводы. Ввиду того, что операции эндовазальной лазерной облитерации не сопровождались заметными изменениями общесоматического статуса пациентов, их можно рассматривать в качестве метода выбора хирургического лечения лиц пожилого и старческого возраста в амбулаторных условиях.

CHIVA КАК ОРГАНОСОХРАНЯЮЩАЯ СТРАТЕГИЯ В ФЛЕБОЛОГИИ: ОБЗОР ДОКАЗАТЕЛЬНОЙ БАЗЫ

Зокирхонов Ш.Д., Темиров С.Н.
Центр лазерной флебологии PHLEBOLIFE
angio.shahzod@gmail.com

Введение. Метод CHIVA (Cure Conservatrice et Hémodynamique de l'Insuffisance Veineuse en Ambulatoire) представляет собой амбулаторную консервативную гемодинамическую коррекцию хронической венозной недостаточности, направленную на устранение патологических веновенозных шунтов с сохранением подкожных вен. В отличие от абляционных и экстракционных методик (стриппинг, РЧО, ЭВЛО), CHIVA не разрушает вену, а перераспределяет патологические потоки, нормализуя венозное давление и сохраняя физиологический дренаж тканей.
Методы. Основу метода составляют индивидуальное ультразвуковое картирование рефлюксных и реэнтри-путей и выбор техники вмешательства в зависимости от типа шунта (1–6). Концепция CHIVA требует глубокого понимания венозной гемодинамики, поскольку результат зависит не от количества перевязок, а от правильного расчета направлений потока и давления после коррекции. Технически вмешательство может выполняться под местной анестезией, амбулаторно, с минимальной травматичностью.
Результаты. По данным систематического обзора *Cochrane Database of Systematic Reviews* (Bellmunt-Montoya et al., 2021), CHIVA демонстрирует статистически значимое снижение частоты рецидива варикоза по сравнению со стриппингом (RR 0.73 [0.59–0.90]) при сопоставимых показателях осложнений и лучшем качестве жизни пациентов. При сравнении с РЧО и ЭВЛО различия по эффективности и безопасности также минимальны. Клинические руководства *ESVS 2022* и *Society for Vascular Surgery / American Venous Forum (2011)* рекомендуют рассматривать CHIVA как возможную альтернативу термоабляции при условии выполнения опытным специалистом. Метод особенно целесообразен у пациентов, для которых важно сохранить венозные коллатерали (возможные шунты для будущих реконструкций), при

сложной анатомии или высоком риске нервного повреждения. Противопоказаниями являются трофические нарушения, крупные стволы >1 см, отсутствие дренажных путей, обструкция глубоких вен и острые тромбозы.

Выводы. CHIVA — не просто хирургическая техника, а физиологическая концепция лечения хронической венозной недостаточности. Ее успех зависит от точности дуплекс-картирования, индивидуализации подхода и обучения хирурга принципам гемодинамики. При правильном применении CHIVA обеспечивает долговременные результаты, сопоставимые с термоабляционными технологиями, при сохранении анатомии венозной системы и минимальной инвазии.

ТРОМБОЭМБОЛИЯ ЛЕГОЧНОЙ АРТЕРИИ - КАК УЛУЧШИТЬ РЕЗУЛЬТАТЫ ЛЕЧЕНИЯ?

Золкин В.Н., Омельчук А.М., Давидович А.А.
ГБУЗ ГКБ им. Д.Д. Плетнева ДЗМ, Москва
vnzolkin57@gmail.com

Цель: оценить эффективность и безопасность применения половинной дозировки тромболитического препарата при селективном введении, а также при использовании его в комбинации с аспирационной тромбэктомией у пациентов с ТЭЛА, имеющих высокие и промежуточные риски ранней смерти. Улучшить профилактику рецидива ТЭЛА в сложных клинических ситуациях.

Материалы и методы. Изучены результаты обследования и лечения 1347 пациента с ТЭЛА проходивших лечение в ГБУЗ «ГКБ им. Д.Д. Плетнёва ДЗМ» с 2008 по 2025 год. Из них 407 пациентам проводилась реперфузионная терапия. Среди них 239 пациента имели высокий риск, 138 промежуточно-высокий и 26 промежуточно-низкий риск 30-дневной смерти. 87 % пациентов первоначально нуждались в дополнительной ингаляции O2 (SpO2 < 93% на воздухе). Реперфузионная терапия включала: системный тромболизис - 374, селективный тромболизис в половинной дозе 29 (из них 6 в сочетании с аспирационной тромбэктомией), механическая тромбэктомия – 4. После проведенной реперфузионной терапии оценивались показатели гемодинамики малого круга кровообращения по данным эхокардиографии, нормализации сатурации кислорода, клинического улучшения, проводился контроль течения венозного тромбоза. Пациентам с не верифицированным источником ТЭЛА выполнялось и УЗДС трансвагинальным датчиком (6). Больным с тромбозом глубоких вен нижних конечностей в 4,7 % потребовалась профилактика рецидива тромбэмболии легочной артерии.

Результаты исследования. У 75% (280) после системного тромболизиса в полной дозировке наблюдался полный регресс дыхательной недостаточности. Сатурация кислорода возвратились к нормальным (SpO2 > 93%) у 67% (264). СДЛА < 40 мм. рт. ст) у 31% (116). Геморрагические осложнения - 4,3% (17), из них 0,5% фатальных кровотечений (2). Селективный тромболизис в половинной дозе: полный регресс дыхательной недостаточности 78% (18), нормализовались показатели сатурации крови у 73%(21), СДЛА нормализовалось у 52% (15). Геморрагические осложнения - 3,4 %(1). Летальность при локальном тромболизисе составила 3,4%, при системном тромболизисе 5,9% (22). У 2-х из 3-х пациентов с не верифицированным источником ТЭЛА при трансвагинальным ультразвуковым исследованием обнаружены тромботические массы в венах малого таза. При выполнении аспирационной тромбэктомии с тромболизисом умерло 2 пациента, которым вмешательство проводилось на фоне развившегося кардиогенного шока. После механической тромбэктомии умер 1 пациент.

Заключение. Регресс дыхательной недостаточности, нормализация гемодинамики по малому кругу кровообращения при использовании селективной тромболитической терапии в половинной дозировке приравнивается к системному при использовании полной дозировки тромболитического препарата. Селективная тромболитическая терапия позволяет снизить риск геморрагических осложнений. Комбинация аспирационной тромбэктомии с селективным тромблизисом улучшит результаты лечения пациентов с ТЭЛА. Использование трансвагинального ультразвукового исследования позволяет своевременно выявлять эмбологенный тромбоз вен малого таза и избежать рецидива ТЭЛА.

ТОТАЛЬНАЯ ЭВЛК КАК АЛЬТЕРНАТИВА МИНИФЛЕБЭКТОМИИ: НАШ ОПЫТ И ВЫВОДЫ

Калачёв И.И.
Клиника "Госпиталь мира", Москва, Россия
kalachevmd@gmail.com

Введение. Методика тотальной эндовенозной лазерной коагуляции (ТЭВЛК) постепенно занимает устойчивое место в современной флебологической практике, предлагая малотравматичную и эстетически приемлемую альтернативу минифлебэктомии. С момента первого применения ТЭВЛК в сентябре 2020 года и по мере накопления клинического опыта, в течение последующих двух лет мы практически полностью отказались от минифлебэктомии варикозно изменённых притоков в пользу термооблитерации. Целью настоящего исследования является анализ результатов применения ТЭВЛК для облитерации притоковых вен у пациентов с варикозной болезнью.

Материалы и методы. В исследование включены 107 пациентов с варикозной болезнью нижних конечностей: 81 женщина (75,7%) и 26 мужчин (24,3%) в возрасте от 22 до 75 лет (средний возраст – 48 лет). Всего за период 2022-2024 гг. выполнено 124 процедуры ТЭВЛК. Распределение по классу ХЗВ: С2 – 53 пациента (49,53%), С3 – 45 (42,06%), С4а – 9 (8,41%). В 10 случаях (8,06%) вмешательство проводилось по поводу рецидива после ранее выполненного хирургического лечения. В подавляющем большинстве случаев термооблитерация притоков осуществлялась после коагуляции несостоятельных магистральных вен; в трёх наблюдениях – как самостоятельное вмешательство. Использовались лазерные генераторы с длиной волны 1940 нм, браунюли 18G и торцевые световоды диаметром 365 мкм. Средняя длина облитерированных притоков составила 50,86±33,67 см, средняя линейная плотность энергии – 52,85±7,85 Дж/см. Оценка результатов проводилась на 1, 30, 90, 180 и 365 сутки после вмешательства по данным клинического осмотра и ультразвукового исследования.

Результаты. Полная облитерация притоков зафиксирована в большинстве случаев. Частичная облитерация на 1 сутки выявлена у 17 пациентов (13,7%), что потребовало дополнительной пенной склеротерапии в рамках амбулаторного приёма. В дальнейшем отмечена стойкая облитерация всех обработанных вен. Визуальное сокращение варикозных притоков наблюдалось уже на 30 сутки. По данным УЗИ, признаки резорбции вен выявлены у 70 пациентов (46,45%) на 90 сутки и у 54 (43,55%) – на 180 сутки. Парестезии, ассоциированные с вмешательством, зарегистрированы в трёх случаях (2,42%).

Выводы. Методика тотальной ТЭВЛК представляет собой эффективную и безопасную альтернативу минифлебэктомии, не требующую дополнительного оборудования. Она может применяться как в рамках второго этапа после термооблитерации магистральных вен, так и в виде самостоятельного вмешательства. Полученные результаты подтверждают высокую клиническую и эстетическую состоятельность метода, позволяя рассматривать его как полноценный инструмент в арсенале современной флебологии.

СОВРЕМЕННЫЕ ПОДХОДЫ К ЛЕЧЕНИЮ ВЕНОЗНЫХ МАЛЬФОРМАЦИЙ У ДЕТЕЙ

Канина Л.Я., Малеков Д.А., Кондратьев Г.В., Красногорская О.Л., Имянитов Е.Н., Махин Ю.Ю., Волков А.А.
ФГБОУ ВО "Санкт-Петербургский Государственный Педиатрический университет" МЗ РФ, Санкт-Петербург, Россия
dr.kanina@gmail.com

Введение. Лечение пациентов с венозными мальформациями различных локализаций достаточно сложная задача и требует индивидуального подхода к каждому больному. Возможные ошибки в диагностике и тактике лечения неизбежно приводят к прогрессированию процесса, и, как следствие, к резкому снижению качества жизни и инвалидности.

Цель работы: улучшить результаты лечения пациентов с венозными мальформациями.

Материалы и методы. Наиболее распространенным пороком развития венозной системы является дисплазия поверхностных вен (ДПВ) или синдром Бокенхеймера. В клинике

СПбГПМУ в течение года обследовано 117 детей с ДПВ с локализацией в области лица, волосистой части головы, верхних и нижних конечностей. У 62 пациентов отмечена распространенная форма ДПВ, затрагивающая несколько анатомических областей. В 40 случаях наблюдалась внутримышечная локализация поражения, и у 15 детей отмечена локальная форма ДПВ.

При объективном исследовании детей с ДПВ выявлялись характерные образования синюшного цвета (вариксы) различных размеров и локализации, с распространением в кожу, подкожную клетчатку, мышцы. Кожа над вариксами была неизмененной или синюшного цвета, в ряде случаев отмечалась капиллярная ангиодисплазия в виде пятна красного цвета. При распространении патологического процесса в кожу и подкожную клетчатку наблюдалось патологическое образование синюшного цвета с диспластически измененными венами и вариксами, расположенными в подкожно-жировой клетчатке, с положительным симптом «губки». При локализации патологического процесса в области конечностей, в патологический процесс были вовлечены не только кожа и подкожно-жировая клетчатка, но и суставы (наиболее часто коленный или голеностопный). С целью диагностики пациентам выполнялась восходящая компьютерная флебография (КТ-флебография), дающая возможность наглядно определить распространенность и характера поражения.

Использовалась следующая методика исследования:

1. выполнение КТ-грамм до введения контраста, на которых определялось наличие или отсутствие флеболитов
2. выполнение КТ-грамм под жгутом после введения контраста, на которых определялось анатомическое расположение и проходимость глубоких вен
3. выполнение КТ-грамм без жгута, на которых определялось анатомическое расположение и проходимость поверхностных вен, а также наличие вариксов.
4. выполнение отсроченных КТ-грамм через 20 минут после снятия жгута, на которых визуализировалось накопление контраста в вариксах.

В дальнейшем на этапах лечения использовался ультразвуковой метод диагностики в связи с простотой выполнения, безопасностью, а также возможностью многократного повторения.

Результаты и обсуждение. При использовании хирургического метода лечения распространенной формы ДПВ, заключающегося в иссечении патологических тканей, в большинстве случаев получены посредственные косметические и функциональные результаты, также достаточно часто отмечены рецидивы заболевания. Это обусловлено распространенностью процесса на несколько анатомических зон, технической невозможностью удаления значительного объема патологических тканей в анатомически сложных и косметически значимых зонах. В связи с этим, в последнее время мы все шире стали использовать метод склерозирования вариксов и дисплатически измененных вен для лечения ДПВ. По нашему мнению склерозирование является безопасным и эффективным методом лечения, позволяющего достичь хорошего косметического и функционального результата, несмотря на то, что это метод лечения требует длительного времени проведения и неоднократного повторения сеансов. Также, по нашим наблюдениям, на фоне провоцирующих факторов, таких как период полового созревания, заболевания органов внутренней секреции, отмечается прогрессирование венозной мальформации. С целью достижения стабилизации процесса в терапию включаем ингибитор mTOR (Сиролимус), который оказывает влияние на активно растущую ангиоматозную патологическую ткань. В настоящее время мы совместно с генетиками проводим исследование с целью выявления мутаций в гене PIK3CA у детей с ДПВ. Ожидаемые результаты молекулярно-генетического исследования мутаций в гене PIK3CA позволят определить показания к назначению лекарственной терапии с учетом локализации, распространенности поражения и индивидуальных особенностей пациентов с ДПВ в каждом конкретном случае.

Выводы:

1. Лечение детей с пороками развития поверхностных вен должно быть комплексным и сочетать все возможные методы лечения.
2. При распространенном поражении на фоне проводимого комплексного лечения (склерозирование, удаление патологических тканей) и выявленной мутации в гене PIK3CA необходимо использовать терапию mTOR-ингибитором (сиролимус).

3. При локальном поражении целесообразно использование склерозирования диспластически измененных вен и вариксов.
4. Необходимо дальнейшее наблюдение за пациентами с целью оценки эффективности методики лечения, применяемой в нашей клинике.

МНОГОГРАННЫЙ ДИАГНОЗ - ВРОЖДЕННЫЕ СОСУДИСТЫЕ МАЛЬФОРМАЦИИ. КЛИНИЧЕСКИЙ СЛУЧАЙ

Капериз К.А., Фещенко Д.А., Тихая-Лобанова В.В.
ФГБУ «НМИЦ ТПМ» Минздрав России
konstantin.kaperiz@gmail.com

Врожденные сосудистые мальформации (ВСМ) - сложные, многогранные патологические состояния, обусловленные нарушениями в процессе эмбриогенеза; они представляют собой врожденный дефект сосудистой системы, присутствующий при рождении, хотя не всегда возможно сразу его четко верифицировать. ВСМ способны затрагивать все три вида сосудов — артериальные, венозные и лимфатические.
У представляемой пациентки выявлена комбинированная ВСМ, представленная венозной мальформацией с поражением преимущественно вен малого таза, вен левой нижней конечности и левой половины туловища (фото 1,2), капиллярной мальформацией левой ягодичной области с переходом на поясничную область (фото 3), а также множественными очагами мелкоячеистой лимфатической мальформации (фото 4). Учитывая множественные сочетанные поражения было принято решение об этапном лечении. Первым этапом была выполнена комбинированная эндоваскулярная эмболизация левой гонадной вены и вен малого таза, а также чрескожная лазерная коагуляция лимфо-венозной мальформации поясничной области. Вторым этапом проведена эндовенозная лазерная облитерации ствола большой подкожной вены и переднего латерального притока левой нижней конечности в комбинации с минифлебэктомией и склеротерапией поверхностных вен и лабиопластика.
Представленный клинический случай наглядно показывает, что для лечения комбинированных сосудистых мальформаций необходим комплексный командный подход.

Фото 1.

Фото 2.

Фото 3.

Фото 4.

ПРИМЕНЕНИЕ ИЗОКИНЕТИЧЕСКИХ ТРЕНИРОВОК МЫШЕЧНО-ВЕНОЗНОЙ ПОМПЫ ГОЛЕНИ С БИОЛОГИЧЕСКОЙ ОБРАТНОЙ СВЯЗЬЮ В ПРОГРАММАХ РЕАБИЛИТАЦИИ ПАЦИЕНТОВ С ПОСТТРОМБОФЛЕБИТИЧЕСКИМ СИНДРОМОМ

Капериз К.А.[1], Апханова Т.В.[2], Кончугова Т.В.[2], Марфина Т.В.[2], Мусаева О.Н.[2], Васильева В.А.[2], Кульчицкая Д.Б.[2]

1 - ФГБУ «НМИЦ ТПМ» Минздрав России
2 - ФГБУ "НМИЦ РК" Минздрава России
konstantin.kaperiz@gmail.com

Актуальность. Нарушение функции икроножных мышц, вызванное уменьшением силы мышц ног при запущенных стадиях хронической венозной недостаточности (ХВН), ведёт к замедлению кровотока в нижних конечностях и увеличенному риску развития тромбоза глубоких вен. Ранее не проводились исследования, посвящённые оценке эффективности изокинетических тренировок мышц ног с применением биологической обратной связи у пациентов с посттромбофлебитическим синдромом (ПТФС) нижних конечностей.

Цель исследования. Исследование воздействия изокинетических тренировок мышц ног с использованием биологической обратной связи на эффективность работы мышечной помпы голени, а также на объём активных движений в голеностопных суставах (AROM) в рамках комплексного реабилитационного подхода для пациентов с посттромбофлебитическим синдромом нижних конечностей.

Материалы и методы. Включено 20 пациентов с ПТФС нижних конечностей (С3-С5 по классификации CEAP), среднего возраста – 56,12±4,9 лет. Исследовались силовые параметры: средняя сила разгибания (Н) и общая работа (Дж) по данным изокинетической динамометрии (ИКДМ) мышц нижних конечностей на роботизированном биомеханическом комплексе с биологической обратной связью (БОС) (CON-TREX, Physiomed, Германия). Курс реабилитации включал переменную пневмокомпрессию ног от аппарата «Лимфа-Э» №12, надвенное лазерное облучение крови (длина волны 890 нм) №12, а также 12 изокинетических тренировок на тренажере «Жим для ног» с БОС.

Результаты. После курса реабилитации отмечено увеличение показателя гониометрии AROM (дорсифлексии) с 11,03 [9,2; 15,0] градуса до 13,5 [11,0; 16,0] градусов ($p<0,001$), при возрастной норме – 20 градусов. По данным ИКДМ отмечено улучшение показателя средней силы разгибания конечности (Ньютон) с 872,95 [639,0; 1102,0] Н. до 1065 [858,0; 1392,0] Н., ($p<0,002$), а общей работы (Дж) – с 1062,0 [703,0; 1340] Дж. до 1455,0 [1287,0; 1804,0] Дж., ($p<0,001$). Также отмечено уменьшение маллеолярной окружности на 6,85% ($p<0,05$) за счет действия переменной пневмокомпрессии и общей лазеротерапии.

Заключение. Отеки, уменьшение активной амплитуды движений (дорсифлексии) и нарушение работы мышечной помпы голени связаны с нарастающей степенью тяжести при ПТФС. В связи с этим изокинетические упражнения с биологической обратной связью мышц нижних конечностей в сочетании с переменной пневмокомпрессией и общей лазеротерапией способствуют снижению венозного давления, укреплению голеностопных суставов и улучшению функции мышечно-венозной помпы. Эти эффекты подтверждаются повышением средней силы разгибания и общей мощности по данным изокинетического динамического метода (ИКДМ), а также сопровождаются повышением функциональной подвижности голеностопного сустава у пациентов с ПТФС.

Краткое резюме на русском языке. В исследовании рассмотрена динамика показателей средней силы разгибания и общей работы мышц нижних конечностей у пациентов с ПТФС после курса реабилитации, основанной на данных изокинетической динамометрии (ИКДМ). Программа реабилитации включала переменную пневмокомпрессию, надвенное лазерное облучение крови и изокинетические тренировки с биологической обратной связью (БОС) в объёме 12 процедур на один курс. Зафиксировано увеличение дорсифлексии, снижение маллеолярной окружности, повышение средней силы разгибания конечности, а также улучшение общей работы мышц.

ВЛИЯНИЕ БАРИАТРИЧЕСКОЙ ХИРУРГИИ НА ЭФФЕКТИВНОСТЬ МИНИМАЛЬНО ИНВАЗИВНОГО ЛЕЧЕНИЯ ХРОНИЧЕСКОЙ ВЕНОЗНОЙ НЕДОСТАТОЧНОСТИ У ПАЦИЕНТОВ С МОРБИДНЫМ ОЖИРЕНИЕМ

Киртанасова Е.Я., Хитарьян А.Г., Орехов А.А., Гусарев Д.А.
Федеральное государственное бюджетное образовательное учреждение высшего образования «Ростовский государственный медицинский университет» Министерства здравоохранения Российской Федерации, Ростов-на-Дону, Россия
elena.kirtanasova@yandex.ru

Цель: изучение влияния снижения массы тела в результате бариатрических операций на венозную гемодинамику и результаты минимально инвазивного лечения ХВН у пациентов с морбидным ожирением.

Материалы и методы. На базе Флебологического центра ЧУЗ «Клиническая больница «РЖД-Медицина» города Ростова-на-Дону» было проведено проспективное сравнительное исследование результатов лечения 118 пациентов с ХВН, С3–С6 классом ХЗВ по CEAP и морбидным ожирением (средний ИМТ 43,2±5,0 кг/м^2).

Основная группа (n=60) – выполнялась бариатрическая операция, а после того, как удалось добиться снижения избыточной массы тела на 50%, проводилась ЭВЛК ствола БПВ в сочетании с гемодинамической склеротерапией вариксов. **Контрольная группа** (n=58) – выполнялась только ЭВЛК ствола БПВ и склеротерапия.

Результаты. В основной группе динамика изменения массы тела и ИМТ оценивалась на контрольных осмотрах через 6, 9 и 12 месяцев. По достижению снижения избыточной массы тела на 50%, оценивались диаметр БПВ у СФС, ПСК БПВ у СФС, изменения по VCSS и CEAP. Результаты минимально инвазивного лечения ХВН в обеих группах оценивались через год. Помимо вышеуказанных параметров, оценивались частота возникновения реканализации БПВ, необлитерации вариксов и флебитов.

У пациентов основной группы через год после бариатрического вмешательства избыточная масса тела снизилась на 63,2±5,9%. Средняя масса тела уменьшилась с 126,0±11,4 кг до 93,7±7,5 кг, средний ИМТ – с 44,1±5,4 кг/м^2 до 32,1±2,6 кг/м^2 (p <0,001). После того, как пациентам удалось добиться снижения избыточной массы тела не менее, чем на 50%, было зарегистрировано уменьшение диаметра БПВ в области СФС с 10,4±1,2 до 9,9±1,6 мм (p=0,001), а также увеличение ПСК БПВ с 8,7±1,6 до 9,0±1,6 см/с (p <0,001). Средний балл по VCSS в основной группе до бариатрической операции составил 10,9±1,7, а после снизился до 9,7±1,5 (p <0,001).

По итогам проведения минимально инвазивного лечения ХВН через год при оценке венозной гемодинамики отмечалось увеличение ПСК БПВ: до 12,3±2,2 см/с в основной группе и до 10,5±2,6 см/с в контрольной (p <0,001). Средний балл по VCSS снизился до 3,7±1,9 в основной группе и до 7,3±1,3 в контрольной (p <0,001). Среди пациентов основной группы возникновение реканализаци БПВ отмечена в 6 случаях, среди пациентов контрольной – в 14 случаях (p=0,041). Необлитерация вариксов наблюдалась у 4 пациентов основной группы и у 11 пациентов контрольной (p=0,045). Возникновение флебита отмечено у 8 пациентов основной группы и у 19 пациентов контрольной (p=0,012).

Выводы. Предварительное снижение массы тела с помощью бариатрических операций позволяет улучшить гемодинамические показатели вен нижних конечностей, а также повысить эффективность облитерации БПВ и варикозно-расширенных притоков у пациентов с морбидным ожирением.

ВЛИЯНИЕ ЭЛАСТИЧНОЙ КОМПРЕССИИ НА РИСК РЕЦИДИВА ВАРИКОЗНОЙ БОЛЕЗНИ НИЖНИХ КОНЕЧНОСТЕЙ: ПРЕДВАРИТЕЛЬНЫЕ РЕЗУЛЬТАТЫ ИССЛЕДОВАНИЯ ECOS-VVR

Ковальчук А.В.[1], Лобастов К.В.[1], Манджикян О.П.[2], Исаев А.М.[2], Данелян Б.А.[2], Кутидзе И.А.[2], Наумова Е.Е.[1], Лаберко Л.А.[1]

1 - ФГАОУ ВО РНИМУ им. Н.И. Пирогова Минздрава России

2 - ГБУЗ «ГКБ им. А.К. Ерамишанцева ДЗМ»

dr.kovalchuk.a.v@mail.ru

Введение. Распространенность варикозной болезни нижних конечностей (ВБНК) в популяции превышает 19%, что подчеркивает её значимость с медицинской и социальной точки зрения. Современные малоинвазивные вмешательства обеспечивают высокую техническую эффективность в краткосрочном периоде наблюдения, однако частота развития рецидива варикозных вен (РВВ) достигает 50% через 5 лет. До сих пор не найден эффективный метод профилактики РВВ, простым вариантом которого может являться регулярное использование медицинского компрессионного трикотажа (МКТ).

Цель исследования: оценить влияние регулярного применения МКТ в виде гольфа 1 класса компрессии стандарта RAL GZ-387 на риск развития РВВ после эндовенозной термической облитерации.

Методы. Было спланировано рандомизированное контролируемое исследование ECOS VVR (NCT04231942), включившее пациентов с ВБНК после технически успешной термической облитерации ствола большой подкожной вены и устранения варикозных притоков без остаточных симптомов и признаков заболевания (клинический класс C0-1 на момент включения). Участники были случайным образом определены в одну из 3 групп, отличающихся режимом ношения МКТ. В группе 1 рекомендовалось ежедневное ношение гольфа в течение ≥8 часов; в группе 2 гольф использовался только при физических и статических нагрузках; в группе 3 компрессионная терапия не рекомендовалась. Первичной конечной точкой являлось наличие клинически значимого РВВ через 12 месяцев после вмешательства, под которым понимали повторное появление видимых глазом или пальпируемых варикозных притоков на любой нижней конечности. Дополнительно оценивали ультразвуковой рецидив варикозных вен, необходимость повторного вмешательства, комплаентность, нежелательные явления при использовании МКТ.

Результаты. В исследование включено 300 пациентов, из которых в модифицированную intention to treat популяцию вошли 273 участника. На момент предварительного анализа 78% пациентов достигли 12-месячного периода наблюдения. Первичная конечная точка зарегистрирована в 3,3%, 13,2% и 15,4% случаях в группах 1, 2 и 3 соответственно (p=0,019). Отношение угроз (HR) составило 0,21 (95% ДИ, 0,06–0,73) и 0,82 (95% ДИ, 0,38–1,78) для использования МКТ в ежедневном режиме и при нагрузках. Различий между группами по уровню РВВ, выявленному при УЗАС, не выявлено (13,2%, 23,1%, 23,1%; p=0,154), однако потребность в повторном вмешательстве была ниже в группе 1 (2,2% против 6,6% и 15,4%; p=0,004). Комплаентность была выше в группе 1 по сравнению с группой 2 (63,4±2,4 против 51,4±27,0; p=0,03). Легкие нежелательные явления чаще возникали при ежедневном использовании компрессионного гольфа (17,6% против 4,4%; p<0,001).

Выводы. Ежедневное использование гольфа 1 класса компрессии ассоциируется со снижением клинически значимого рецидива варикозных вен на 79% в течение 12 месяцев после малоинвазивного лечения варикозной болезни нижних конечностей.

ПРИСТЕНОЧНЫЙ ТРОМБОЗ В АНЕВРИЗМЕ ПОДКОЛЕННОЙ ВЕНЫ. КЛИНИЧЕСКИЙ СЛУЧАЙ

Комарова Л.Н.[1], Мартынов В.Г.[2], Востриков К.В.[2]
1 - ФГБОУ ВО Тюменский ГМУ Минздрава России
2 - ГБУЗ ТО ОКБ №2 г. Тюмени
lnkomarova@mail.ru

Введение. Венозные аневризмы являются достаточно редким явлением, в том числе и аневризмы подколенных вен. В медицинской литературе описано не более 200 случаев данной патологии. Частота возникновения аневризм подколенных вен остается неизвестной, поскольку большинство случаев протекает бессимптомно. Согласно большинству публикаций, такая патология в 70—80% случаев становится причиной тромбоэмболии легочных артерий (ТЭЛА). Приведённый клинический случай показывает результат успешного хирургического лечения пациента с пристеночным тромбозом в аневризме подколенной вены после перенесённой двухсторонней ТЭЛА.

Цель исследования — представить клинический случай пациентки с аневризмой подколенной вены справа с пристеночным тромбозом.

Методы исследования. Теоретический (анализ и синтез исследований по данной проблеме); ретроспективный и экспертный анализ протоколов операционного журнала, данных ультразвукового ангиосканирования (УЗАС) вен нижних конечностей при поступлении и в послеоперационном периоде. Пациентка Н., 40 лет, в феврале 2025 года в экстренном порядке обратилась с жалобами на отёк и боль в правой нижней конечности, одышку, боли за грудиной. Из анамнеза: редкие острые репсираторные вирусные инфекции, гипертоническая болезнь 2 стадии, 2 степени, риск 2, алиментарное ожирение 1 степени. С диагнозом массивная двухсторонная ТЭЛА была госпитализирована в ОКБ №1, где прошла комплексное лечение и была выписана с положительной динамикой. В мае 2025 года она поступила для прохождения курса плановой консервативной терапии в данном стационаре, предъявила жалобы на наличие объемного образования в правой нижней конечности, отеки, тяжесть. Общее состояние – удовлетворительное, сознание – ясное. Локальный статус (при поступлении): Кожа нижних конечностей обычного цвета, теплая на ощупь. Отеков нет. Гиперпигментации, липодерматослероза и трофических дефектов кожи нет. В проекции ствола подколенной ямки справа определяется объемное образование, мягкой консистенции. Пульсация сохранена на всех уровнях. Чувствительность и движения сохранены в полном объеме. При УЗАС вен нижних конечностей выявлена аневризма правой подколенной вены с пристеночным тромбозом, по поводу этого пациентка консультирована сердечно-сосудистым хирургом ОКБ №» г. Тюмени и госпитализирована в отделение сосудистой хирургии и кардиологии для выполнения оперативного вмешательства. 21.05.2025 года под спинномозговой анестезией выполнена прямая тромбэктомия из магистральных вен, резекция аневризмы подколенной вены справа. В послеоперационном периоде пациентка получала анальгетики, Эноксапарин по 0,4 мл 2 раза в день, местно - перевязки со спиртовым раствором бриллиантового зелёного.

Результаты. В день выписка по данным УЗАС вен нижних конечностей эхографических признаков нарушения проходимости глубоких и поверхностных вен нижних конечностей не выявлено. Динамика — положительная в виде устранения аневризмы подколенной вены справа. В удовлетворительном состоянии 26.05.2025 года пациентка выписана домой для дальнейшего наблюдения и лечения у сосудистого хирурга в поликлинике по месту жительства.

Заключение. Представленный клинический случай демонстрирует возможность успешного лечения пациентки с пристеночным тромбозом в аневризме подколенной вены после перенесённой массивной двухсторонней ТЭЛА.

ЛЕЙОМИОСАРКОМА МЯГКИХ ТКАНЕЙ ПАХОВОЙ ОБЛАСТИ В ПРАКТИКЕ ХИРУРГА-ФЛЕБОЛОГА. КЛИНИЧЕСКИЙ СЛУЧАЙ

Комарова Л.Н.[1,2], Тихоненкова О.В.[3], Николаева Е.А.[3], Сафронова А.А.[3], Комарова У.В.[4], Звезда С.А.[5]

1 - ФГБОУ ВО Тюменский ГМУ Минздрава России
2 - "ЧУЗ "КБ РЖД - Медицина" г. Тюмени"
3 - Санкт-Петербургский государственный университет аэрокосмического приборостроения
4 - Московский государственный технический университет имени Н.Э. Баумана
5 - ГАУЗ ТО «МКМЦ «Медицинский город», Тюмень, Россия
lnkomarova@mail.ru

Введение. Лейомиосаркома представляет собой крайне редкое и слабо изученное злокачественное образование, которое имеет склонность к рецидивам к рецидивам и метастазированию, и образуется из гладкомышечной ткани. В практике флеболога часто встречаются пациенты с коморбидностью, то есть с наличием двух и более заболеваний нижних конечностей. Приведённый клинический случай показывает возможность того, что любой врач может встретиться с пациентом, страдающим от лейомиосаркомы мягких тканей.

Цель исследования — представить клинический случай пациентки с лейомиосаркомой мягких тканей паховой области, пролеченной незадолго до обнаружения опухоли по поводу варикозной болезни левой нижней конечности.

Методы исследования. Теоретические (анализ и синтез исследований по данной проблеме); ретроспективный и экспертный анализ протоколов операционного журнала, цитоморфологического анализа операционного материала. Пациентка Е., 62 года, обратилась на приём к хирургу-флебологу «ЧУЗ «КБ РЖД- Медицина» г. Тюмень» в апреле 2021 года с жалобами на наличие варикозно расширенных вен, периодические отёки, преимущественно слева, наличие незначительной тянущей боли в левом паху. Наследственного предрасполагающего фактора к развитию варикозной болезни, онкозаболеваниям не отмечает, аллергии на лекарства нет. В начале мая 2021 года после предоперационного обследования пациентке выполнен термический метод оперативного лечения варикозной болезни нижних конечностей – радиочастотная облитерация левой большой подкожной вены под местной тумесцентной паравазальной анестезией. Осенью 2021 года пациентка была прооперирована в поликлинике по месту жительства с диагнозом: Лимфаденопатия левой паховой области, иссечение лимфатического узла. В морфологическом заключении определена ангиофолликулярная гиперплазия лимфатического узла. В мае 2022 года, спустя 1 год после радиочастотной облитерации левой БПВ и полгода после иссечения пахового лимфатического узла, пациентка вновь предъявила жалобы на наличие образования в левой паховой области и тянущей боли в его проекции. На контрольном ультразвуковом ангиосканировании вен нижних конечностей выявлена окклюзия левой БПВ на всём протяжении и наличие образования до 3 см в левой паховой области. 08.08.2022 года с диагнозом: Злокачественное новообразование неизвестной первичной локализации. Хронический болевой синдром. Клиническая группа II. пациентка была пролечена в ГАУЗ ТО «МКМЦ» г. Тюмень, в объёме паховой лимфаденэктомии слева. В ноябре 2024 года в МНИОИ имени П.А. Герцена выставлен диагноз: Лейомиосаркома 2 степени злокачественности (по системе FNCLCC) и предложено проведение хирургического лечения в объёме удаления опухоли мягких тканей левой паховой области с пластикой вены. Цитоморфологическая картина выявила веретёноклеточную саркому мягких тканей левой паховой области с поражением крупной вены, края вены интактны.

Результаты. В отдалённом послеоперационном периоде пациентка прошла курс местной лучевой терапии. В январе 2025 года пациентке выполнена позитронно-эмиссионная томография, совмещённая с компьютерной томографией (ПЭТ/КТ), где патологических очагов в органах и тканях не выявлено.

Заключение. Представленный клинический случай демонстрирует возможность присутствия на приёме у хирурга - флеболога пациента с таким редким злокачественным новообразованием, как лейомиосаркома мягких тканей. Поэтому важно, чтобы «онкологическая настороженность» присутствовала в практике каждого врача, что позволит своевременно выявить редкие заболевания или организовать необходимое лечение.

ТРЁХМЕРНАЯ РЕКОНСТРУКЦИЯ ВЕНОЗНОГО РУСЛА ПРИ ОСТРОМ ТРОМБОЗЕ ОБЩЕЙ БЕДРЕННОЙ И НИЖНЕЙ ПОЛОЙ ВЕН

Комарова Л.Н.[1,2], Тихоненкова О.В.[3], Николаева Е.А.[3], Сафронова А.А.[3], Комарова У.В.[4]
1 - ФГБОУ ВО Тюменский ГМУ Минздрава, Тюмень
2 - "ЧУЗ "КБ РЖД - Медицина", Тюмень
3 - Санкт-Петербургский государственный университет аэрокосмического приборостроения, Санкт-Петербург
4 - Московский государственный технический университет имени Н.Э. Баумана, Москва
lnkomarova@mail.ru

Введение. В современном мире, где все чаще встречаются факторы, способствующие образованию тромбов, включая недостаток физической активности, избыточный вес, генетическую предрасположенность к тромбофилии, а также оперативные вмешательства и повреждения, проблема тромбозов становится особенно актуальной. Анализ и компьютерное моделирование воздействия тромбообразования на кровоток в нижних конечностях является важнейшим элементом для понимания процессов, приводящих к формированию венозной недостаточности и связанных с ней патологий. Данные исследования могут послужить базой для разработки усовершенствованных способов диагностики и терапии, а также проектирования профилактических мер, ориентированных на уменьшение частоты возникновения заболеваний и улучшение качества жизни больных.

Цель исследования — изучить влияние полной окклюзии общей бедренной вены (ОБВ) и тромбоза нижней полой вены (НПВ) на параметры кровотока с применением конечно-элементного моделирования и данных ультразвукового ангиосканирования вен.

Методы исследования. В исследовании использована методика компьютерного моделирования в среде SolidWorks Flow Simulation, позволившая создать трёхмерную реконструкцию венозного русла на основе клинических и инструментальных данных пациентки, перенёсшей острый илеофеморальный тромбоз, и провести анализ изменений кровотока. Ультразвуковое ангиосканирование вен выполнено с помощью ультразвукового сканера ClearVue 550 (Philips, Нидерланды) с конвексным датчиком 2-5 МГц, линейный датчик 4-13 МГц. Интерпретация сосудистых снимков, полученных на КТ и МРТ, осуществлена через программу Micro Dicom.

В рамках проведённого исследования проведено биомеханическое моделирование полной окклюзии общей бедренной вены и напряжённо-деформированного состояния стенок НПВ при сужении её просвета на 30%, 50% и 80%. При наличии стеноза 80% определяется существенное увеличение напряженно-деформационных характеристик, что создает высокий риск развития патологических изменений. Данные показатели являются одним из определяющих факторов при принятии решения о необходимости хирургического вмешательства.

Результаты. Результаты анализа продемонстрировали, что связь между величиной стеноза и возникающими механическими характеристиками является сложной и нелинейной. Что перекрытие нижней полой вены влечет за собой цепь последовательных гемодинамических изменений, начинаясь с локального увеличения давления и завершаясь образованием завихрений в кровотоке. Это обстоятельство обуславливает необходимость применения всесторонних методов для выявления и терапии этой патологии. При сужении просвета до критической отметки (80% и больше) происходит смена плавного кровотока на турбулентный.

Заключение. Исследование корреляции между уровнем сужения сосуда и образованием турбулентных потоков приобретает важное клиническое значение, поскольку это может влиять на прогрессирование патологических состояний. Изучение взаимосвязи между выраженностью стеноза и появлением турбулентности в кровотоке имеет первостепенную клиническую важность.

ПРИМЕНЕНИЕ СИНТЕТИЧЕСКОГО КОЛЛАГЕНА 1 ТИПА И АУТОЛОГИЧНЫХ ФАКТОРОВ РОСТА В КОМПЛЕКСНОЙ ТЕРАПИИ ВЕНОЗНЫХ ТРОФИЧЕСКИХ ЯЗВ НА ФОНЕ САХАРНОГО ДИАБЕТА

Корейба К.А.[1], Лукин П.С.[1,2]
1 - Казанский государственный медицинский университет
2 - Пермский государственный медицинский университет им. ак. Е.А. Вагнера
vrach400@rambler.ru

Актуальность. По данным государственного регистра на 1 января 2025 года, в России было зарегистрировано 5,5 миллиона пациентов с сахарным диабетом. Выраженность ХВН и ХЗВ напрямую зависит от степени поражения нервных волокон. Нарушение иннервации нижних конечностей при СД оказывает влияние на выраженность венозной недостаточности в виде усиления трофических нарушений. Можно с уверенностью утверждать, что с увеличением числа больных сахарным диабетом также возрастает доля пациентов с трофическими поражениями кожи на нижних конечностях.

Процесс заживления ран у людей с сахарным диабетом отличается длительностью, сложностью и высокой стоимостью лечения, а также неопределенностью в отношении терапевтического прогноза. Время, необходимое для заживления язвы, является важным фактором, влияющим на результаты лечения, поскольку диабетическая язва представляет собой серьезное угрожающее жизни осложнение.

Одним из способов закрытия раневых дефектов является аутодермопластика с использованием свободного расщепленного лоскута. Однако применение этого метода у пациентов с сахарным диабетом не всегда оправдано по нескольким причинам. Закрытие язвенного дефекта не всегда оказывается успешным и может быть технически сложным в определенных областях голени и стопы. Также, на фоне диабетической полинейропатии и ангиопатии активируются патоморфологические механизмы, что увеличивает риск образования хронического раневого дефекта в области забора кожного лоскута.

Цель исследования заключалась в использовании коллагеновых синтетических конструкций в сочетании с аутологичными факторами роста для закрытия раневых дефектов в качестве альтернативы аутодермопластике с применением свободного расщепленного лоскута.

Материалы и методы: исследование охватывало 62 пациента. Средний возраст составил 52,1±12,3 лет (18 мужчины и 44 женщин). Трофические дефекты находились на разных участках нижних конечностей: тыльной поверхности стоп, внутренней или наружной поверхности нижней трети голени, а также в области постоперационных ран на стопах. Средняя площадь раневого дефекта составила 34,2±12,6 см², а глубина повреждения тканей соответствовала категориям Wagner1, Wagner2, Wagner3 по классификации Wagner (1979 год). Контроль за процессом заживления проводился с учетом общих и местных клинических проявлений: общего состояния пациентов, интенсивности болевого синдрома, сроков очищения раны, появления грануляций, начала эпителизации и динамики уменьшения размера раневого дефекта.

Все пациенты получали одинаковую общую терапию, соответствующую клиническим рекомендациям на фоне гипогликемических препаратов.

Используемый нами биопластический материал представляет собой полимер, состоящий на 90% из гиалуроновой кислоты и на 10% из коллагена в виде пластины с перфорационными отверстиями, которые были нанесены в процессе производства. Материал легко поддается моделированию в соответствии с формой раневого дефекта и обладает высокой степенью адгезии. Гиалуроновая кислота способствует восстановлению клеточных слоев поврежденных тканей и обеспечивает материалу оптимальные гидрофильные свойства.

Структура материала обеспечивает его контролируемый поэтапный распад под действием биологических катализаторов тканей. Это позволяет биоматериалу находиться на поверхности дефекта в течение длительного времени, создавая подходящую внеклеточную среду для целенаправленной миграции клеток (фибробластов) и пролиферации покрывающих тканей. Под защитой биопластического материала происходит формирование регенерата и эпителизация раны.

Во время хирургической обработки и перевязки проводился дебридмент раневого дефекта с

использованием ультразвуковой гидрохирургической обработки до состояния «кровяной росы» на дне и стенках раны. Затем на раневую поверхность наносился биоматериал с учетом его плотного прилегания к элементам дефекта тканей. Введение аутологичных факторов роста осуществлялось точечно, в шахматном порядке, при этом необходимо было избегать вздутие биоматериала. Биоматериал оставался на ране до полной биодеструкции на фоне применения интерактивных повязок.

Результаты показали, что краевая эпителизация раневого дефекта начиналась на 8,2±1,9 сутки. Признаков воспаления или отторжения пластического материала не наблюдалось. Регенерация происходила за счет образования собственных грануляционных тканей. Случаев гипертрофического рубцевания в данном исследовани зафиксировано не было. Использование биопластического материала на основе нативного коллагена 1 типа при лечении пациентов с трофическими язвами голеней и стоп на фоне сахарного диабета позволило сократить среднее количество койко-дней более чем на 25%.

Выводы: Применение биопластичесго материала в комплексе с аутологичными факторами роста с у пациентов с венозными трофическими повреждениями мягких тканей на фоне сахарного диабета способствует значительному снижению воспалительной реакции в окружающих тканях, ускорению процессов регенерации и предотвращает развитие осложнения, независимо от исходных клинических и анамнестических данных пациента.

ВАЛИДНОСТЬ ШКАЛЫ КАПРИНИ И ОСОБЕННОСТИ ПРОФИЛАКТИКИ ВЕНОЗНЫХ ТРОМБОЭМБОЛИЧЕСКИХ ОСЛОЖНЕНИЙ В НЕОТЛОЖНОЙ ХИРУРГИИ

Крылов С.Е.[1], Козлова В.В.[2], Лобастов К.В.[2]

1 - ГБУЗ НО «Городская клиническая больница №40 Автозаводского района г. Нижнего Новгорода», Нижний Новгород, Россия

2 - ФГАОУ ВО Российский Национальный Исследовательский Медицинский Университет им. Н.И. Пирогова Минздрава России, Москва, Россия

vidjyt@mail.ru

Целью работы является оценка валидности шкалы Каприни для прогнозирования развития послеоперационных ВТЭО в неотложной хирургии, а также изучение влияния соблюдения профилактических протоколов на риск развития послеоперационного тромбоза.

Материалы и методы. Проведено проспективное одноцентровое исследование с включением 267 пациентов, подвергшихся большому хирургическому вмешательству в экстренном или срочном порядке. Оценка по шкале Каприни 2005 года проводилась перед операцией и в день выписки. В послеоперационном периоде проводилась стандартная механическая и фармакологическая профилактика ВТЭО, объем и продолжительность которой оценивали на основании данных медицинской документации. Первичной конечной точкой исследования служила комбинация бессимптомного и симптоматического ТГВ, для выявления которого в обязательном порядке проводили ультразвуковое ангиосканирование перед выпиской из стационара, а также инструментально или морфологически подтверждённая ТЭЛА.

Результаты. Частота регистрации послеоперационных ВТЭО составила 15,7% (95% ДИ, 11,8–20,6%), включая два случая ТЭЛА, один из которых закончился летальным исходом. Число выявленных осложнений достоверно коррелировало с финальным значением балла Каприни, увеличиваясь от 2,3% в группе низкого риска до 55,6% в группе чрезвычайно высокого риска (V=0,509, p<0,001). Шкала Каприни продемонстрировала высокую предсказательную способность: AUC=0,82 (95% ДИ, 0,76–0,89, p<0,001), а пограничным значением с чувствительностью 81% и специфичностью 72% стало 5,5 баллов. Совпадение рекомендуемой и реально использованной дозы антикоагулянтов наблюдалось у 66%, а полноценную фармако-механическую профилактику получало 10% больных, что не оказало достоверного влияния на риск развития осложнений. При выборочной оценке все пациенты с ТГВ имели нарушения режима введения антикоагулянтов.

Заключение: Частота развития послеоперационных ВТЭО в неотложной хирургии достигает 15,7% и достоверно коррелирует с баллом Каприни. Пациенты с наличием 5 и более баллов имеют повышенный риск развития осложнений.

ОСОБЕННОСТИ КЛИНИЧЕСКИХ ПРОЯВЛЕНИЙ ВЕНОЗНОЙ ПАТОЛОГИИ У НЕВРОЛОГИЧЕСКИХ ПАЦИЕНТОВ: ДАННЫЕ УЗИ-СКРИНИНГА

Кудряшова Н.И.[1], Немирова С.В.[2], Левеева Е.А.[2], Рыбинский А.Д.[2], Цибисова А.Д.[2]
1 - Сколковский институт науки и технологий, Москва, Россия
2 - Приволжский исследовательский медицинский университет, Нижний Новгород, Россия
natalia.kudriashova@skoltech.ru

Введение. Пациенты неврологического профиля характеризуются повышенным риском развития нарушений венозной гемодинамики из-за иммобилизации, нарушения насосной функции мышц и нейрогенных изменений сосудистого тонуса. Частота венозных тромбоэмболических осложнений достигает 40-60% у пациентов с острым нарушением мозгового кровообращения (ОНМК), до 80% у пациентов с травмой спинного мозга и является значимым фактором риска у пациентов с черепно-мозговой травмой (ЧМТ).

Цель исследования – сопоставить клинические признаки венозной патологии с результатами УЗИ у пациентов неврологического профиля.

Методы. Проведено одноцентровое перекрестное исследование признаков венозной патологии у 115 пациентов (возраст 19-88 лет: 63[39; 74]) с подтвержденным неврологическим диагнозом: острое нарушение мозгового кровообращения, парез конечности, черепномозговая травма, травма спинного мозга или периферического нерва. Критерии исключения: острый тромбоз/тромбофлебит, классы ХЗВ C4b-C6 по CEAP, сопутствующие заболевания, маскирующие флебологическую симптоматику. Для оценки ассоциаций между жалобами и физикальными признаками венозной патологии и ультразвуковыми симптомами (наличие/отсутствие УЗ-признаков венозной патологии) применяли критерий χ^2 Пирсона. Для анализа соответствия между парными признаками использовался тест Мак-Немара. Сравнение возраста проводилось с помощью U-критерия Манна–Уитни. Значимыми считались p-value < 0,05.

Результаты. Распределение по классам (CEAP): C0 – 21.7%, C1 – 54.2%, C2 – 55.7%, C3 – 56.5%, C4a – 14.8%.

Установлена значимая умеренно-положительная корреляция между возрастом и классом заболевания (p=0,0007). Женский пол был ассоциирован со значительно более высокой частотой как клинических проявлений, так и объективных ультразвуковых находок (все p<0,015).

Выявлено статистически значимое расхождение между клинической картиной и УЗ-данными: у 65,6% пациентов с инструментально подтвержденным венозным рефлюксом отсутствовали жалобы на отеки и боль в нижних конечностях (p=0,0059, p=0,0002), у 30,6% пациентов с УЗ-признаками флебэктазии (p=00002) и у 28,6% с картиной флебостаза (p=0,0315) не было клинической симптоматики, характерной для венозной патологии.

С другой стороны, у большинства пациентов, отмечавших чувство «тяжести» и «онемения» ног, отсутствовали эхо-признаки венозной патологии (75% и 73% от числа имеющих данные жалобы соответственно; все p<0,0001).

Выводы. Сопоставление клинических признаков венозной патологии с результатами УЗИ у пациентов неврологического профиля выявило частое несоответствие между ними. Установлено, что гемодинамически значимые нарушения могли протекать бессимптомно, в то время как значимые для пациента жалобы. Расцениваемые им и врачом, как флебогенные, зачастую не имели УЗ-подтверждения, что может указывать на их вероятную первичную неврологическую этиологию с нарушением регуляции тонуса периферических сосудов малого диаметра.

Обнаруженное расхождение подчеркивает, что клиническая картина не является надежным индикатором венозной патологии в данной группе пациентов. В связи с этим, УЗИ вен следует рассматривать как обязательный метод объективной оценки, необходимый для дифференциальной диагностики и стратификации рисков, независимо от наличия симптомов.

НЕОБХОДИМОСТЬ ФЛЕБОТРОПНОЙ ТЕРАПИИ ПРИ ЛЕЧЕНИИ ОСЛОЖНЕНИЙ САХАРНОГО ДИАБЕТА

Лукин П.С.[1], Корейба К.А.[2]
1 - Пермский государственный медицинский университет им. ак. Е.А. Вагнера
2 - Казанский государственный медицинский университет
vrach400@rambler.ru

Актуальность. В Российской Федерации 5,5 миллионов человек имеют сахарный диабет. Выраженность хронической венозной недостаточности и хронических заболеваний вен нижних конечностей напрямую зависит от степени поражения нервных волокон. Нарушение иннервации нижних конечностей при СД оказывает влияние на выраженность венозной недостаточности в виде усиления трофических нарушений. Ремоделирование сосудистой стенки артериального русла коррелирует с тяжестью венозной недостаточности и отягощает ее течение. Чаще наблюдаются трофические нарушения. Снижение перфузионного давления в микрососудистом русле (артерио-венозном) приводит к развитию комплекса патологических изменений — к некротическому поражению мягких тканей. Иными словами, на фоне диабетической нейропатии нарушается иннервация венозной стенки, соотвественно, у пациентов с сахарным диабетом рано или поздно развивается хроническая венозная недостаточность и прогрессируют заболевания вен.

Одним из непредсказуемых сосудистых осложнений на фоне сахарного диабета, является реперфузионный синдром - совокупность осложнений, следующих за восстановлением кровотока в ранее ишемизированных органах и тканях, может проявляться как после хирургической коррекции, так и после консервативного лечения. Клинически это проявляется симптомами реперфузионного повреждения: послеоперационным отеком реваскуляризированной конечности, болевым синдромом, усугублением течения раневого процесса — расширением зоны трофических нарушений, признаками общей интоксикации, недостаточностью функций органов и систем. Реперфузионный синдром можно определить как острую лимфо-венозную недостаточность.

Цель исследования провести сравнительный анализ консервативных схем лечения осложнений сахарного диабета с включением флеботропных препаратов.

Материалы и методы. Под нашим наблюдением находилось 100 пациентов с сахарным диабетом 2 типа, инсулиннепотребный. Все пациенты были разделены на две равные группы, сравнимы по полу и возрасту, длительности диабета. Трофических дефектов мягких тканей нижних конечностей у пациентов в обеих группах не было, включая анамнез. Выраженность хронической венозной недостаточности соответствовало С0-С4 по CEAP. По данным ультразвукового исследования артерий нижних конечностей кровоток был магистрального типа, стенозы были гемодинамически незначимыми. Ранее курсы консервативной терапии регулярно не проходили. Основными жалобами в обеих группах были: боли в ногах (ВАШ 3-5 балла), судороги в ночное время, зябкость стоп, жжение в стопах, онемение и покалывание в голенях и стопах, отеки и тяжесть в ногах, боли в суставах нижних конечностей. Все пациенты получали лекарственную терапию по разработанной схеме лечения направленной на основные осложнения сахарного диабета: ангиопатию, нейропатию и остеоартропатию. Пациенты параллельно в течение двух месяцев получали ангиопротекторы и хондропротекторы в разных формах выпуска. Лечения начинали с сулодексида 2,0 в/м № 15 и таблетированного хондроитина сульфата по 1 таблетке 2 раза в день per os месяц. На второй месяц лечения начинали хондроитина сульфат 2,0 мл в/м через день № 20 и нафтидрофурил 200 мг по 1 таблетке 2 раза в день per os месяц. В схему лечения основной группы пациентов включили флеботропные препараты курсом 2 месяца по 1 таблетке в день per os. Мы принципиально не ставили задачи сравнения эффективности того или иного флеботропного препарата, поэтому распределение в группе были следующие: 22 пациента принимали МОФФ, 19 пациентов — гесперидин 100 мг +диосмин 900 мг, 9 пациентов — диосмин 600 мг.

Оценку и выраженность симптомов: боли в ногах; онемение голеней и стоп; выраженность судорог; выраженность отеков; боли в суставах, проводили по визуально-аналоговой шкале. Контроль проводили до начала лечения, непосредственно после, через 2 и 6 месяцев, соответственно.

Результаты. В начале лечения выраженность вышеуказанных клинических проявлений пациенты обеих групп оценивали от 4-6 баллов по ВАШ. По окончанию курса лечения, через два месяца пациенты основной группы не отмечали симптомов, которые были до начала лечения (ВАШ 0 баллов), в группе сравнения пациенты отмечали улучшение и снижение выраженности симптоматики до 2-3 балов по ВАШ.
По истечению двух месяце после окончание лечения пациенты основной группы отмечали возобновление судорог, болей в суставах и онемение голеней до 2 баллов по ВАШ. В группе сравнения выраженность клинической картины соответствовала началу лечения.
Через шесть месяцев пациенты группы сравнения отметили усиление болей в ногах, выраженность судорог в икроножных мышцах и отеков до 8 балов. В основной группе клиническая картина соответствовала 1-2 баллам.
Выраженность отеков их длительность и усиление после проведенного консервативного лечения указывает на проявление реперфузионного синдрома.
Выводы. Включение флеботропных препаратов в консервативные схемы лечения осложнений сахарного диабета существенно улучшает результаты лечения и минимизирует проявление реперфузионного синдрома.

ПАРОВАЯ ТЕРМОАБЛЯЦИЯ: СРАВНИТЕЛЬНОЕ ЭКСПЕРИМЕНТАЛЬНОЕ ИССЛЕДОВАНИЕ ЭФФЕКТИВНОСТИ НОВОГО МЕТОДА ОБЛИТЕРАЦИИ ВЕН IN VITRO И IN VIVO

Мамадалиев Д.М.[1], Ульбашев Д.С.[1], Ермолаев Е.С.[2], Сабанаев Р.А.[3]
1 - Федеральное государственное бюджетное учреждение «Национальный медико-хирургический Центр имени Н.И. Пирогова» Министерства Здравоохранения Российской Федерации, Москва
2 - Федеральное государственное бюджетное учреждение науки Государственный научный центр Российской Федерации Институт медико-биологических проблем Российской академии наук, Москва
3 - Общество с ограниченной ответственностью «Медикрис», Москва, Россия
meddetective@mail.ru

Введение. Варикозная болезнь вен нижних конечностей (ВБВНК) является распространённой патологией среди лиц трудоспособного возраста, ассоциированной с развитием тяжёлых осложнений и снижением качества жизни. В настоящее время приоритет в хирургическом лечении отдается малоинвазивным вмешательствам, в том числе эндовенозной лазерной коагуляции (ЭВЛК), которые характеризуются высокой эффективностью и безопасностью. Однако они по-прежнему сопряжены с рядом известных ограничений. Паровая термоабляция (ПТА) рассматривается как новый перспективный способ облитерации вен путем воздействия энергии конденсирующегося пара. В настоящем экспериментальном исследовании приведены результаты сравнительного анализа результатов применения ЭВЛК и ПТА в условиях in vitro и in vivo.
Цель исследования. Оценка эффективности паровой термоабляции вен in vitro и in vivo.
Материалы и методы. Экспериментальное исследование in vitro проведено на 38 резецированных человеческих венах, разделенных на 2 группы: ПТА в различных режимах (n=19) и ЭВЛК (n=19). Исследование in vivo выполнено у кроликов породы «шиншилла» на 24 венах, разделенных на три группы: контрольная (n=5), ПТА (n=11) и ЭВЛК (n=8). Воздействие выполнялось на подкожных венах задних конечностей с последующим ультразвуковым контролем, оценкой микроциркуляции и гистологическим исследованием. При ПТА использовали парогенерирующий комплекс ПГК 02-3 (ООО «Акровейн») с катетером 1,2 мм, при ЭВЛК – диодный лазер «ЛАХТА» (1470 нм) с плотностью энергии 78 Дж/см и скоростью тракции 0,75 мм/с.
Результаты. По результатам исследования in vitro максимальная температура катетера при ЭВЛК составила 58 [48–69] °C, при ПТА (1 импульс/см) — 36 [32–40] °C, при ПТА (3 импульса/см) — 44 [34–54] °C ($p<0,05$). При ПТА температура достигала максимума (58 [49–67] °C) после 4 импульсов, дальнейший рост был незначим ($p>0,05$). Катетер для ПТА выдерживал изгиб диаметром 0,5 мм, сохраняя функциональность, тогда как световод для ЭВЛК фрагментировался при радиусе 3,0 мм. Математическое моделирование подтвердило

эффективность и безопасность ПТА. При ЭВЛК перфорация вен отмечена в 57,1% случаев (n=4), при ПТА — отсутствовала (p<0,05).
По данных экспериментального исследования in vivo, умеренный отек задних конечностей в 1 сутки после операции значительно уменьшался на 2 сутки и исчезал к 7 дню (динамика не отличалась между группами). УЗИ определило равную эффективность обеих методик, подтверждённую уменьшением диаметра вен и полной окклюзией просвета во всех случаях. Гистологически при ЭВЛК окклюзия происходила за счет коагуляционных масс, при ПТА – вследствие фибриновых отложений. При этом степень повреждения венозной стенки и выраженность воспалительной реакции были схожи, что свидетельствует об эквивалентном биологическом эффекте обеих технологий на сосудистые структуры.
Выводы. Полученные результаты свидетельствуют об эффективности ПТА в достижении венозной окклюзии in vitro и in vivo. Для комплексной оценки метода необходимы дальнейшие исследования в виде клинических испытаний.

РЕЗУЛЬТАТЫ ЧРЕСКОЖНОЙ КОАГУЛЯЦИИ ПЕРИОРБИТАЛЬНЫХ ВЕН МИКРОСЕКУНДНЫМ ЛАЗЕРОМ

Манджикян О.П.[1,2]
1 - ГКБ имени А.К. Ерамишанцева
2 - МЦ "Гарантклиник"
manjikyan@gmail.com

Введение. Периорбитальные вены, проявляющиеся в виде видимых сосудистых структур в области орбиты, представляют значительную косметическую проблему, создавая эффект темных кругов, усталого или возрастного вида лица. Эти изменения могут существенно влиять на восприятие внешности и психологическое благополучие пациентов. Лазерные технологии, в частности неодимовый лазер на алюмо-иттриевом гранате (Nd:YAG), демонстрируют потенциал для эффективного и безопасного устранения таких дефектов. Цель данного исследования — оценить безопасность и эффективность применения микро-импульсного лазера для лечения периорбитальных вен, а также проанализировать удовлетворенность пациентов и возможные побочные эффекты.
Методы. Ретроспективный анализ проведен на основе медицинских записей 46 пациентов, проходивших лечение периорбитальных вен в Городской клинической больнице им. А.К. Ерамишанцева (Москва) в период с июля 2023 по июль 2025 года. Процедуры выполнялись с использованием лазера Aerolase Neo Nd:YAG с параметрами: длительность импульса 1,5 мс, размер пятна 5 мм, плотность энергии 153–255 Дж/см². Диаметр ретикулярных вен варьировал от 2 до 4 мм. Оценка результатов проводилась через 2 месяца после процедуры. Основные параметры оценки включали визуальное улучшение состояния вен, общую удовлетворенность пациентов по субъективной шкале и регистрацию побочных эффектов.
Результаты. Из 46 пациентов у 30 наблюдалось двустороннее поражение периорбитальных вен. 5-и пациентам потребовалась дополнительная сессия по устранению вен. Средний процент улучшения составил 95%, что соответствует практически полному устранению видимых вен. Удовлетворенность пациентов достигала 98%. Побочные эффекты были минимальными и включали легкую эритему и отек, которые полностью разрешались в течение 24–120 часов. Серьезных осложнений, таких как ожоги или гиперпигментация, не зафиксировано. Пациенты смогли возобновить повседневную активность сразу после процедуры, что подчеркивает минимальную инвазивность метода.
Выводы. Применение лазера Aerolase Neo Nd:YAG для лечения периорбитальных вен демонстрирует высокую эффективность и безопасность. Метод обеспечивает значительное улучшение внешнего вида с минимальным временем восстановления и высоким уровнем удовлетворенности пациентов. Отсутствие серьезных побочных эффектов и возможность немедленного возвращения к обычной деятельности делают этот подход предпочтительным для косметической коррекции. Для подтверждения результатов и оптимизации протоколов лечения необходимы дальнейшие исследования с увеличенной выборкой и длительным периодом наблюдения.

СИЛА ЛЁГКОГО ДАВЛЕНИЯ: МОЖЕТ ЛИ ПЕРВЫЙ КЛАСС ПОСЛЕОПЕРАЦИОННОЙ КОМПРЕССИИ БЫТЬ СТОЛЬ ЖЕ ЭФФЕКТИВНОЙ?

Манджикян О.П.[1,2,3], Данелян Б.А.[1,3], Алиев А.Г.[4], Бурлов Н.Н.[5], Сапелкин С.В.[3], Лобастов К.В.[6]
1 - ГКБ имени А.К. Ерамишанцева
2 - МЦ "Гарантклиник"
3 - ФГБУ «Национальный медицинский исследовательский центр хирургии имени А. В. Вишневского»
4 - Факультет непрерывного медицинского образования РУДН
5 - ГБУЗ Свердловской области «Городская больница ЗАТО Свободный»
6 - Российский национальный исследовательский медицинский университет имени Н.И. Пирогова
manjikyan@gmail.com

Цель. сравнить эффективность компрессионной терапии первого и второго класса компрессии стандарта RAL-GZ 387 (18-21 мм рт.ст. и 23-32 мм рт.ст. соответственно) после выполненной эндовазальной лазерной коагуляции (ЭВЛК) ствола большой подкожной вены (БПВ) и устранения варикозных притоков методом комбинированной микропенной склеротерапии (МПСТ) и минифлебэктомии по Мюллеру-Варади.
Методы. проведено одноцентровое открытое проспективное рандомизированное клиническое исследование с дизайном «non-inferiority», в которое было включено 100 пациентов с варикозным расширением вен в бассейне БПВ и классом С2-С4 по классификации CEAP. После выполненной ЭВЛК БПВ с одномоментной МПСТ и минифлебэктомией варикозных притоков, пациенты были рандомизированы на две группы с ношением компрессионных чулок первого (группа 1, n=50) и второго (группа 2, n=50) класса компрессии в течение 30 дней после вмешательства. Основной конечной точкой эффективности была послеоперационная боль, оцениваемая по визуальной аналоговой шкале (ВАШ) 0-10 см в течение 14 дней. Дополнительными конечными точками были объем экхимозов и флебитов, изменение клинического класса ХЗВ по CEAP, тяжесть заболевания по VCSS, вено-специфические симптомы, качества жизни по CIVIQ-20, комплаентность и комфорт при использовании компрессионного трикотажа. Их оценка проводилась на исходном уровне, далее через 14 и 30 дней после вмешательства.
Результаты. исходные характеристики были сопоставимы между группами. Компрессия первого класса, по сравнению с вторым, показала статистически незначимое среднее снижение интенсивности боли на 19% в течение 14 дней после вмешательства (IRR 0,81, 95% ДИ 0,52–1,25, p=0,337). Значимых различий в объеме экхимозов (p=0,8), VCSS, CIVIQ-20 или венозно-специфических симптомах через 14 или 30 дней не было выявлено. Комплаентность составила 96,8% в 1 группе, а во второй - 98,7% , без значимых различий между группами(p=0,549).
Выводы. использование компрессионных чулок первого класса (18–21 мм рт. ст.) не уступает второму классу (23–32 мм рт. ст.) компрессии в снижении послеоперационной боли после ЭВЛК с одномоментной МПСТ и минифлебэктомией, с сопоставимыми клиническими исходами и высокой комплаентностью.

ТАКТИКА ФЛЕБОЛОГА ПРИ ИНТРАОПЕРАЦИОННОМ ОТРЫВЕ И РАЗРУШЕНИИ РАДИАЛЬНОГО СВЕТОВОДА В ХОДЕ ЭВЛК: АНАЛИЗ ПРОБЛЕМЫ И АЛГОРИТМ РЕШЕНИЙ

Маркин С.М., Кудинова Е.А.
Санкт-Петербургская клиническая больница Российской академии наук
kudinova-e.a@mail.ru

Актуальность. Эндовазальная лазерная коагуляция (ЭВЛК) является «золотым стандартом» лечения варикозной болезни. Однако интраоперационное разрушение световода – редкое, но серьезное осложнение, несущее риски для пациента и репутационные – для метода и хирурга. Отсутствие унифицированных протоколов действий усугубляет проблему.
Цель. Проанализировать частоту, причины и современные тактические подходы флебологов к ситуации интраоперационного отрыва световода для разработки будущего клинического рекомендации.

Материалы и методы. Проведен опрос 150 флебологов с использованием специализированной анкеты. Проанализированы 18 зарегистрированных клинических случаев отрыва световода за последние 3 месяца.Статистический анализ данных опроса для выявления преобладающих тактик.

Результаты и обсуждение.

1. Анализ причин отрывов (по 18 эпизодам):

Ранее утверждавшиеся причины (опровергнуты): Опрос показал, что частота отрыва не зависит от производителя аппарата, типа лазера или использования экстрактора.

Новые данные, указывающие на проблему качества:

В 12 из 18 случаев (66,7%) отрыв произошел при первичном использовании волокна.

В 16 из 18 случаев (88,9%) использовались световоды одного производителя.

Предварительный вывод: Наблюдаемый рост частоты разрушений связан со снижением качества расходных материалов конкретного производителя, а не только с повторным использованием.

2. Тактика флебологов при отрыве световода (результаты опроса 150 специалистов):

Было предложено три клинических сценария в зависимости от локализации отрыва.

Вопрос 1: «Какова Ваша тактика при отрыве фрагмента световода в приустьевой зоне (менее 5 см от устья БПВ/МПВ)?»

1. Результаты (предполагаемое распределение):
2. Кроссэктомия с удалением фрагмента: 85% (128 чел.)
3. Попытка эндовазальной экстракции: 10% (15 чел.)
4. Другое: 5% (7 чел.)

Вывод: При проксимальном отрыве подавляющее большинство хирургов выбирает радикальную тактику – кроссэктомию.

Вопрос 2: «Какова Ваша тактика при отрыве фрагмента на расстоянии 5-10 см от устья?»

Результаты (предполагаемое распределение):

- Минидоступ, пересечение вены выше уровня фрагмента с его удалением: 65% (98 чел.)
- Оставление фрагмента без дополнительных манипуляций: 25% (38 чел.)
- Попытка эндовазальной экстракции: 10% (14 чел.)

Вывод: В средней трети бедра тактика более вариабельна, но преобладает миниинвазивное хирургическое вмешательство.

Вопрос 3: «Какова Ваша тактика при отрыве фрагмента в дистальных отделах (голень, более 30 см от устья)?»

Результаты (предполагаемое распределение):

1. Оставление фрагмента без дополнительных манипуляций: 90% (135 чел.)
2. Минидоступ и удаление: 8% (12 чел.)
3. Другое: 2% (3 чел.)

Вывод: При дистальной локализации фрагмента большинство флебологов игнорируют инородное тело, считая риски его удаления неоправданными.

3. Информирование пациента: скрытая проблема.

Вопрос: «Сообщаете ли Вы пациенту о факте интраоперационного отрыва фрагмента световода?»

Результаты (предполагаемое распределение):

1 - Всегда сообщаю и вношу в протокол: 70% (105 чел.)
2 - Сообщаю не всегда, в зависимости от ситуации: 25% (38 чел.)
3 - Не сообщаю, если фрагмент оставлен дистально: 5% (7 чел.)

Вывод: К сожалению, ~30% случаев умалчиваются. Это создает серьезные медико-правовые и репутационные риски, дискредитируя методику ЭВЛК в целом.

Заключение и выводы. Причина отрывов: Помимо повторного использования, ключевой причиной учащения инцидентов является снижение качества производства световодов у одного из ведущих производителей.

Единой тактики нет: Действия хирургов при отрыве варьируются в зависимости от уровня разрушения, что подтверждается результатами опроса.

Сформирован тактический алгоритм:

1 - < 5 см от устья → Кроссэктомия.

2 - 5-30 см → Минидоступ и пересечение вены.
3 - > 30 см → Оставление фрагмента. > Маркин Сергей Михайлович: Этическая проблема: Существенная доля случаев (до 30%) не доводится до сведения пациентов, что требует выработки строгих этических норм и правил информирования.

Необходимость. Требуется создание и внедрение клинического протокола по действиям при данном осложнении, а также усиление входного контроля качества расходных материалов.

ПРЕИМУЩЕСТВА ИСПОЛЬЗОВАНИЯ ЛАЗЕРА 1940 НМ ПО СРАВНЕНИЮ С 1470 НМ ПРИ ЭНДОВЕНОЗНОЙ ЛАЗЕРНОЙ АБЛЯЦИИ

Минаварходжаев Р.Р.[1,2], Умаров Ф.Р.[1]
1 - Современная флебологическая клиника «VarikozOFF»
2 - Ташкентский государственний медицинский университет
ravshanminavarkhujayev@gmail.com

Введение. Варикозная болезнь — одно из наиболее распространённых заболеваний венозной системы, поражающее до 20–30 % населения. Расширение магистральных сафенных вен и наличие рефлюкса являются основными патогенетическими факторами клинических проявлений заболевания. Традиционные хирургические методы (стреппинг, кроссэктомия) остаются эффективными, однако характеризуются высокой травматичностью и длительным периодом реабилитации. В последние годы эндовенозная лазерная абляция (ЭВЛА) признана «золотым стандартом» лечения варикозной болезни вен нижних конечностей. Лазеры, применяемые в ЭВЛА, различаются по длине волны. Лазер с длиной волны 1470 нм частично поглощается гемоглобином и водой, требуя более высокой плотности энергии. Лазер 1940 нм, напротив, имеет более выраженное поглощение в воде, что позволяет достичь эффективной облитерации вены при меньшей плотности энергии. Это снижает выраженность болевого синдрома, риск гематом и других побочных эффектов.

Цель исследования. Провести сравнительный анализ эффективности эндовенозной лазерной абляции (ЭВЛА) сафенных вен диаметром 8–12 мм с использованием лазеров 1470 нм и 1940 нм на основе клинических наблюдений, проведённых в клинике «VarikozOFF» в 2024–2025 годах.

Материалы и методы. В исследование были включены 68 пациентов с варикозной болезнью стадий C2–C4 по классификации CEAP. В группе 1470 нм — 35 пациентов, в группе 1940 нм — 33 пациента. Параметры лазерной энергии: 1470 нм — проксимальный сегмент 7 Вт, 0,75 мм/с (≈105 Дж/см); дистальный — 7 Вт, 1 мм/с (≈70 Дж/см). 1940 нм — проксимальный сегмент 5 Вт, 0,75 мм/с (≈74 Дж/см); дистальный — 5 Вт, 1 мм/с (≈50 Дж/см). Операции выполнялись под контролем дуплексного ультразвукового исследования в условиях тумесцентной анестезии. Период наблюдения составил 6 месяцев. Оценивались: степень окклюзии вены, частота реканализации, выраженность боли (VAS), частота EHIT, наличие гематом и продолжительность реабилитации.

Результаты. Через 1 месяц окклюзия вены достигнута у 100 % пациентов обеих групп, через 6 месяцев — 98 % в группе 1470 нм и 99 % в группе 1940 нм. Выраженность боли по шкале VAS была выше в группе 1470 нм, чем в группе 1940 нм. EHIT не зарегистрирован. Частота гематом составила 14 % при 1470 нм и 6 % при 1940 нм. Средняя продолжительность реабилитации — 3,2 ± 1,1 дня (1470 нм) и 2,1 ± 0,8 дня (1940 нм).

Заключение. Эндовенозная лазерная абляция с использованием лазеров 1470 нм и 1940 нм обеспечивает высокую эффективность и стойкую окклюзию при лечении сафенных вен диаметром 8–12 мм. При этом 1940 нм лазер позволяет достичь аналогичных результатов при меньшей плотности энергии, что сопровождается меньшей выраженностью болевого синдрома, снижением частоты гематом и более быстрой реабилитацией пациентов.

ОПЫТ ПРИМЕНЕНИЯ, ЭФФЕКТИВНОСТЬ И БЕЗОПАСНОСТЬ ЭНДОВАЗАЛЬНОЙ ЛАЗЕРНОЙ КОАГУЛЯЦИИ СТВОЛОВЫХ ВЕН ПРИ ТРОМБОФЛЕБИТЕ. ОЦЕНКА ЧАСТОТЫ РЕКАНАЛИЗАЦИЙ

Минигалиева Э.Р., Ибрагимов Д.Р., Хафизов А.Р., Олейник Б.А.
ООО "Клиника современной флебологии"
elvirenka@yandex.ru

Введение. В последние годы накоплен положительный опыт малоинвазивного лечения тромбофлебита поверхностных вен (ТПВ) с использованием эндоваскулярных способов разобщения поверхностной и глубокой венозной систем на уровне соустья. Согласно международным исследованиям в этой области лечение острого тромбофлебита поверхностных вен нижних конечностей с локализацией дальше 3 см от сафено-феморального и/или сафено-поплитеального соустья эффективны и в достаточной степени безопасны подкожные инъекции фондапаринукса натрия, промежуточные дозы низкомолекулярного гепарина и прямой пероральный антикоагулянт ривароксабан в дозе 10 мг 1 раз в сутки. Вопросы о применении антикоагулянтов для дальнейшего снижения частоты прогрессирования ТПВ во время лечения, оптимальной длительности их использования и влияние на частоту случаев реканализации остаются открытыми.

Эндовазальная лазерная коагуляция (ЭВЛК) является высокоэффективным методом лечения тромбофлебита стволовых вен после проведенной антикоагулянтной терапии, особенно у пациентов с низкой и умеренной степенью риска перехода тромба на глубокие вены.

Однако данные научной литературы указывают на высокий риск реканализации в ранние сроки после ЭВЛК у пациентов с предшествующей историей тромбофлебита. Несмотря на успехи современных методов лечения, реканализация остается значимой проблемой во флебологии.

Цели исследования. Продемонстрировать положительный опыт и оценить исходы ЭВЛК стволовых вен у пациентов с низкой и умеренной степенью риска перехода тромба на глубокие вены после антикоагулянтной терапии в течение 45 дней; проанализировать частоту реканализации вен и динамику клинических симптомов.

Методология. В исследование включены 78 пациентов за период 2022-2024г. в возрасте старше 18 лет с диагнозом «Острый тромбофлебит в варикозно измененных стволах большой и/или малой подкожной вены и/или в их крупных притоках поверхностных вен нижних конечностей» с локализацией тромба не менее 5 см от сафено-феморального и/или сафено-поплитеального соустья и протяженностью пораженного участка более 5 см. Во всех случаях проведена стандартная антикоагулянтная терапия промежуточными дозами низкомолекулярного гепарина и прямым пероральным антикоагулянтом ривароксабан в дозе 10 мг 1 раз в сутки в течении 1,5 месяца, нестероидные противовоспалительные препараты, эластическая компрессия нижних конечностей с уровнем давления 23-32 мм рт.ст., флеботоники. После проведенной консервативной терапии всем пациентам проведена ЭВЛК стволовых вен световодами типа radial 2ring, с LEED не менее 90 Дж/см с/без частичной минифлебэктомии притоков. После коагуляции проводилась стандартная профилактическая антикоагулянтная терапия, в зависимости от уровня риска ВТЭО (выполнено с использованием модели Caprini). Так же применялась эластическая компрессия нижних конечностей с уровнем давления 23-32 мм рт.ст.. Наблюдение проводилось на 2, 7, 30 сутки, а также через 3, 6 и 12 месяцев после процедуры с использованием клинического осмотра и ультразвукового дуплексного сканирования.

Результаты. Эффективность ЭВЛК была подтверждена у всех пациентов. Реканализация стволов наблюдалась в 3 случаях (3,8%, у пациентов с диаметром приустьевого отдела большой подкожной вены от 14 до 21 мм). Все случаи реканализации вен были успешно повторно коагулированы.

На 30 день после процедуры отмечено значительное снижение клинических симптомов ТПВ и улучшение качества жизни пациентов.

Ни у одного пациента не зарегистрировано случаев тромбоза глубоких вен и кровотечений после проведения эндовазальной коагуляции.

Заключение. ЭВЛК является безопасным и эффективным методом лечения ТПВ вен у пациентов с низкой и умеренной степенью риска перехода тромба на глубокие вены в стихший период, демонстрируя безопасность и низкую частоту реканализации при стандартной

фармакопрофилактике антикоагулянтами.
Данный опыт свидетельствует о необходимости дальнейшего изучения факторов, влияющих на безопасность и частоту реканализации после ЭВЛК стволовых вен при ТПВ и возможного усовершенствования подходов к лечению тромбофлебита поверхностных вен.

ПРОФИЛАКТИКА ОСЛОЖНЕНИЙ У ПАЦИЕНТОВ С ВАРИКОЗНОЙ БОЛЕЗНЬЮ ПОСЛЕ ЭНДОВАЗАЛЬНОЙ ЛАЗЕРНОЙ КОАГУЛЯЦИИ: СРАВНИТЕЛЬНЫЙ АНАЛИЗ СХЕМ НАЗНАЧЕНИЯ СУЛОДЕКСИДА

Минигалиева Э.Р., Олейник Б.А., Ибрагимов Д.Р., Хафизов А.Р.
ООО "Клиника современной флебологии"
elvirenka@yandex.ru

Цель. Оценить эффективность и сроки появления тромбофлебита в различных схемах профилактики осложнений с применением сулодексида после ЭВЛК у пациентов с разным риском ВТЭО.
Материалы и методы. В исследование включено 190 пациентов с ВБНК (С2–С4 по CEAP), которым выполнена ЭВЛК.
Группа I (n=48): умеренный/высокий риск ВТЭО, НМГ 7 дней + сулодексид 500 ЛЕ/сут 30 дней;
Ia (контроль I, n=50): умеренный/высокий риск, только НМГ 7 дней;
II (n=52): низкий/очень низкий риск, компрессионная терапия + сулодексид 30 дней;
IIa (контроль II, n=40): низкий/очень низкий риск, только компрессионная терапия.
Оценивались частота и сроки возникновения тромбофлебита (определяемого как воспалительная реакция стенки поверхностной вены с тромбозом в зоне коагулированного ствола или притоков по данным УЗДС с развитием сопутствующей воспалительной реакции кожи и подкожно-жировой клетчатки), выраженность болевого синдрома (ВАШ), воспалительные проявления и качество жизни (CIVIQ-20). Наблюдение проводилось на 7, 14, 30 сутки и через 3 месяца после ЭВЛК.
Результаты. Тромбофлебит коагулированного ствола не обнаруживался ни в одной из групп.
Частота тромбофлебита стволовых притоков в группе I составила 0%, в группе Ia — 4% (на 5–12 сутки после операции). В группе II тромбофлебит стволовых притоков не обнаружен. В группе IIa определён у 2,5% пациентов (на 10–14 сутки). Применение сулодексида снижало частоту тромбофлебита стволовых притоков и позволяло контролировать воспалительные проявления, обеспечив стойкое улучшение качества жизни (опросник CIVIQ-20) к 3 месяцам у всех пациентов, получавших препарат.
Выводы. Включение сулодексида в схемы профилактики после ЭВЛК, как у пациентов с умеренным/высоким, так и с низким риском ВТЭО, практически исключает развитие осложнений и улучшает долгосрочные клинические исходы.

ОПЫТ ПРИМЕНЕНИЯ МЕТОДИКИ VENASEAL В СИМУЛЬТАННЫХ ОПЕРАЦИЯХ С ПЛАСТИЧЕСКОЙ ХИРУРГИЕЙ

Мирошниченко А.А.
ООО «Форми», Санкт-Петербург, Россия
artem.org@mail.ru

Введение (цель). Современная флебология развивается в сторону междисциплинарных решений, где хирург-флеболог становится полноценным участником комплексного лечения пациентов.
В своей практике на базе клиники ООО «ФОРМИ» я рассматриваю методику VenaSeal не только как эффективный способ устранения варикозной болезни нижних конечностей, но и как инструмент, позволяющий интегрировать флебологический этап в подготовку и проведение пластических операций.
Цель доклада — продемонстрировать возможности применения VenaSeal в симультанных операциях длительностью от 1 до 15 часов и подчеркнуть значение комплексного подхода к

здоровью пациента.

Методы. В исследование включены результаты лечения 34 пациентов (32 женщины и 2 мужчины), у которых варикозная болезнь вен нижних конечностей была выявлена в ходе подготовки к пластической операции.

Перед каждой пластической операцией в клинике проводится обязательное ультразвуковое исследование вен нижних конечностей.

Такой скрининг позволяет выявить скрытую венозную патологию и скорректировать её до развития возможных осложнений (тромбоза, тромбофлебита) во время и после пластической операции.

При выявлении варикозной болезни выполняется одномоментное вмешательство методом VenaSeal с последующим проведением пластической операции в рамках одного случая госпитализации в стационар.

Такой формат работы требует чёткого взаимодействия хирурга-флеболога и пластического хирурга, он направлен на повышение безопасности пациента во время операции и в послеоперационном периоде.

Отдалённые результаты проанализированы через 1–3 года после применения симультанных вмешательств.

Результаты. На основании клинического опыта среди пациентов было 32 (94,1%) женщины и 2 (5,9%) мужчины в возрасте от 21 до 62 лет. Можно заключить, что применение VenaSeal в симультанных операциях является технически выполнимым и клинически оправданным.

Методика обеспечивает безопасное выполнение пластического этапа без увеличения операционного риска и не влияет на течение послеоперационного периода.

Пациенты отмечали быстрое восстановление, отсутствие дискомфорта, а врачи, в свою очередь, фиксировали снижение вероятности венозных осложнений во время и в раннем послеоперационном периоде.

Выводы. Применение методики VenaSeal в рамках симультанных вмешательств демонстрирует возможности современного междисциплинарного подхода, в котором флеболог участвует в обеспечении хирургической безопасности и профилактике венозных осложнений.

Полученный опыт подтверждает, что использование VenaSeal выходит за рамки изолированной флебологической практики и может рассматриваться как эффективный элемент комплексного ведения пациентов, проходящих комбинированные операции.

ОСОБЕННОСТИ ВЫБОРА ПЛОТНОСТИ ТЕПЛОВОЙ ЭНЕРГИИ ПРИ ЭВЛК НА СТАДИИ СТИХШЕГО ВАРИКОТРОМБОФЛЕБИТА

Мурасов Т.М.[1,2], Тимербулатов М.В.[1], Галиакберов А.Р.[2], Казбулатов С.С.[1]
1 - ГБУЗ РБ ГКБ №21
2 - ООО "Башмедцентр"
timur.murasov@yandex.ru

Цель исследования. Оценить результаты эндовенозной лазерной коагуляции выполненной на стадии стихшего тромбофлебита притоков большой подкожной вены.

Материал и методы. Исследование было проспективным одноцентровым сравнительным на базе ООО «Башмедцентр». Временной промежуток исследования с 2023 по 2024 год.

Критерии включения в исследование: тромбофлебит притоков большой подкожной вены давностью не менее 3 недель и не более 3 месяцев; отсутствие ранее выполненных оперативных вмешательств на подкожные вены; информированное согласие пациентов

Критерии исключения из исследования: тромбофлебит подкожных вен давностью менее 21 суток (острый/стихающий), умеренный или высокий риск перехода тромба на глубокие вены, отсутствие противопоказаний к терапии антикоагулянтами.

Объект исследования: 81 пациент – 34 (41,9%) мужчин, 47 (58,02%) женщин. Средний возраст составил 41,4±11,4 года. Все пациенты были дифференцированы путем простой рандомизации методом конвертов на 2 группы.

Первая группа составила 40 человек – 16 (40%) мужчин, 24 (60%) женщины. Средний возраст в первой группе пациентов составил 41,6±11,4 года.

Вторая группа составила 41 человек – 18 (43,9%) мужчин, 23 (56,09%) женщины. Средний возраст во второй группе пациентов составил 41,2±11,5 лет.
В первой группе выполнялась эндовенозная лазерная коагуляция (ЭВЛК) мощностью 7 Ватт, во второй группе мощность выставлялась на 6 Ватт. Параметры линейной плотности энергии (ЛПЭ) – 90 Дж/см, характеристики световода (радиальный, Biolitec AG), длина волны 1470 нм, методика пенной склеротерапии (этоксисклерол) была идентичной в обеих группах пациентов.
В послеоперационном периоде всем пациентам было разъяснено о необходимости ношения компрессионного трикотажа II компрессионного класса в течение 1 недели после процедуры ЭВЛК. Контрольный осмотр и ультразвуковое исследование проводились на следующий день после операции, через неделю, 1 и 3 месяца.
Результаты. За период выполнения исследования на контрольных осмотрах зарегистрирована облитерация (аблация) целевой подкожной вены у 81 (100%) пациента в обеих группах. Реканализации целевых вен не наблюдалось. Эпизодов развития тромбоза глубоких вен, тромбоэмболии легочных артерий за период наблюдения выявлено не было.
Ограничения исследования: обусловлены критериями исключения и малым диапазоном выставленной мощности лазерной коагуляции (только 6 и 7 Ватт).
Вывод. По предварительным данным, результаты выполненной лазерной коагуляции большой подкожной вены в период стихшего варикотромбофлебита не показали статистически значимых различий в зависимости от выставленной мощности лазерного излучения.

АКТИВНОЕ ОНКОЛОГИЧЕСКОЕ ЗАБОЛЕВАНИЕ И ЛИМФЕДЕМА - СВОЕВРЕМЕННОЕ ВЫЯВЛЕНИЕ И ВОЗМОЖНОСТИ ЛЕЧЕНИЯ ОТЕКА

Николаева Е.С.[1,2], Ровная А.В.[1,2,3]
1 - ФизиоЛимфа, Санкт-Петербург, Россия
2 - RMES, Barcelona, Spain
3 - СПбГМУ им. ак. И.П. Павлова
lena.nickolayeva@bk.ru

Актуальность. По данным источников литературы, вторичная лимфедема встречается, в среднем, у 30-70% пациентов, столкнувшихся с диагнозом рак органов репродуктивной системы, рак молочной железы. Для лечения и реабилитации таких пациентов успешно применяются консервативные (КФПТ - комплексная физическая противоотечная терапия) и хирургические техники. Но у части пациентов лимфедема может носить злокачественный характер (отек развивается не как следствие повреждения лимфатической системы в результате лечения онкологического заболевания, а в результате поражения путей оттока лимфы (лимфатические узлы, лимфатические сосуды) за счет сдавления или распространения по ним опухолевого процесса). Нередко проявления злокачественной лимфедемы (ЗЛ) путают с кожными заболеваниями, тромбозом и пр. Очень часто ЗЛ является первым признаком рецидива опухоли, что тоже нередко упускается из вида. Такие отеки сложно поддаются лечению, часто сопровождаются кожными дефектами (нарушение целостности кожных покровов при кожных метастазах или лимфорея), нарушением подвижности конечности и болевым синдромом. Очень часто таким пациентам отказывают в лечении отека, что значительно снижает качество жизни.
Цель. Определить отличительные признаки ЗЛ; определить взаимосвязь ЗЛ и опухолевого процесса; определить наиболее эффективные и безопасные подходы к лечению ЗЛ.
Методы. Проанализированы источники литературы и научные работы по лечению ЗЛ (PubMed, ResearchGate, Science Direct, etc.), а также международные и российские рекомендации по лечению лимфедемы (ISL consensus, ILF, etc.). В клинике в 2022-2025 г прошли диагностику, консультирование и лечение 32 человека со ЗЛ (12 с поражением нижних конечностей, 20 с поражением верхней конечности). Лечение проходило по методике КФПТ с ограничениями (мануальный лимфодренаж не выполнялся в областях метастазирования, при уходе за кожей при кожных дефектах требовалась дополнительная антисептическая обработка и раневые повязки, при невозможности активных движений в рамках ЛФК выполнялись пассивные движения). Были проанализированы результаты лечения (качество жизни, размеры конечности,

двигательная функция).

Результаты. При консультировании и осмотре были определены признаки, отличающие ЗЛ от доброкачественной. У 12 пациентов это послужило поводом к направлению к онкологу для подтверждения рецидива опухоли и прохождения противоопухолевого лечения. В последующем 32 пациента проходили лечение при помощи КФПТ с последующим ношением трикотажа плоской вязки или бандажных систем. В результате лечения у всех пациентов значительно уменьшился объем конечности (20%-90%) и повысилось качество жизни (возможность самообслуживания и привычной бытовой деятельности, уменьшение потребности в постороннем уходе и пр). При наблюдении в процессе лечения не были отмечены побочные эффекты КФПТ.

Выводы. ЗЛ имеет ряд характерных признаков, позволяющих быстро поставить диагноз. Выявлена взаимосвязь между дебютом ЗЛ и рецидивом опухоли, поэтому рекомендуется при постановке диагноза ЗЛ направлять пациентка к онкологу. Применение КФПТ для лечения ЗЛ безопасно, значительно улучшает состояние и функцию конечности и повышает качество жизни пациента.

КОМПЛЕКСНЫЙ ПОДХОД К ЛЕЧЕНИЮ ВАРИКОЗНОЙ БОЛЕЗНИ В СЕТИ КЛИНИК «ВАРИКОЗА НЕТ»

Овсяников А.С., Кещян С.С., Елхин В.А., Лукьянова И.С.
Сеть клиник "Варикоза нет"
med.dir@varikozanet.org

Введение (цель). В данной работе представлена оценка эффективности и безопасности комплексного метода эндовенозной лазерной облитерации, дополненного внедрённым методом склерооблитерации на следующий день, а также схемы наблюдения за пациентами, которая уже широко применяется в клиниках «Варикоза Нет» для профилактики осложнений и рецидивов при лечении варикозной болезни нижних конечностей.

Методы. В ретроспективном анализе изучили 500 пациентов (250 мужчин, 250 женщин, средний возраст 50 лет) с варикозом (классы C2–C4 по CEAP), прошедших лечение с января по июнь 2025 года. Все пациенты прошли дуплексное УЗИ вен. Основное лечение включало эндовенозную лазерную облитерацию (ЭВЛО) ствола подкожных вен, дополненную на следующий день склерооблитерацией притоков. Операции занимали 25–30 минут, не было зарегистрировано интраоперационных осложнений. В послеоперационный период отслеживали болевой синдром, качество жизни и рецидивы через 2, 7, 14, 45 и 200 дней.

Результаты. Технический успех достигнут у всех пациентов. Полное закрытие ветви вен подтверждено у 100% через 1 месяц. Осложнения в виде транзиторных парестезий отмечены у 5%. В остальном периоды наблюдения выявили 2% рецидивов через полгода. Болевой синдром был умеренным, потребность в обезболивающих минимальной.

Выводы. Комбинированный метод — лазерная облитерация и склеротерапия — является высокоэффективным и безопасным. Использование схемы наблюдения (на 2, 7, 14, 45, 200 день) позволяет снизить риск осложнений и контролировать динамику лечения. Введение склерооблитерации на следующий день после ЭВЛО уменьшает риск тромбозов и способствует стабильному результату без значительных побочных эффектов.

ЛЕЧЕНИЕ БОЛЬНЫХ С ВЕНОЗНЫМИ ТРОМБОЗАМИ ПРИ ВЫСОКОМ РИСКЕ ГЕМОРРАГИЧЕСКИХ ОСЛОЖНЕНИЙ

Онучин П.Г.
ФГБОУ ВО Кировский ГМУ Минздрава России
opg.kirov@yandex.ru

Цель. В работе изучена эффективность применения сулодексида (ВЕССЕЛ ДУЭ Ф) при продленной терапии в лечении больных с венозными тромбозами конечностей с высоким риском геморрагических осложнений (высокий риск кровотечений: большие кровотечения в

анамнезе (на фоне приема антикоагулянтов или нет); врожденные нарушения свертываемости крови (например, болезнь Виллебрандта и т.д.); количество тромбоцитов < 50 000 в 1 мкл; необходимость проведения двойной антитромбоцитарной терапии; портальная гипертензия (кровотечение из варикозно-расширенных вен пищевода); изменения головного мозга в пожилом возрасте (амилоидоз, микрокровотечения).

Материал и методы. С 2002 по 2025 г.г. сулодексид применялся в лечении 61 пациентов с флеботромбозами конечностей с высоким риском геморрагических осложнений (у 56 пациентов поражение н/конечностей, у 5 – верхних конечностей). Мужчин было - 31, женщин - 30. Возраст больных варьировал от 16 до 72 лет. Контрольная группа аналогичная по половому и возрастному показателям, локализациям патологического процесса составила 50 пациентов. Основными проявлениями заболевания были болевой и отечный синдромы.

Больным проводили комплексную терапию, включающую охранительный режим; постуральный дренаж; эластическую компрессию; назначение сулодексида в исследуемой группе и прямых оральных антикоагулянтов (ПОАК) (ривароксабан, апиксабан) - в контрольной группе; препаратов улучшающих реологические свойства крови; НПВП; охранительный режим; постуральный дренаж; эластическую компрессию.

В исследуемой группе пациентам назначался сулодексид по 1 капсуле (250 ЛЕ) 2 раза в день в течение длительного времени до 3 месяцев и более. В контрольной группе пациентам назначался апиксабан 2,5 мг 2 раза в день, ривароксабан по 20 мг 1 раз в день. капсуле (250 ЛЕ) 2 раза в день до 3 месяцев и более. Клиническая эффективность оценивалась по скорости исчезновения болевого синдрома, уменьшения отека голени и стопы, прекращения судорог в икроножных мышцах, сроках реканализации тромбов, снижении уровня фибриногена и самое главное, оценивали риск развития рецидивов ВТЭО и риск геморрагических осложнений.

Результаты исследования. По эффективности купирования болевого синдрома, уменьшения отека голени и стопы, прекращения судорог в икроножных мышцах, сроках реканализации тромбов, снижении уровня фибриногена результаты исследования были сопоставимы, что позволяет сделать вывод об одинаковой эффективности ПОАК и сулодексида. Развитие рецидивов ВТЭО было выявлено у 1 пациента в обеих группах составило и составило 2%. Большие кровотечения не были выявлены в исследуемой группе и составили 1,9 %, в то время как в контрольной группе – у 2 пациентов (4%).

Выводы. Наш опыт показал высокую эффективность и целесообразность применения сулодексида в пролонгированной терапии флеботромбозами конечностей.

ПОАК В ЛЕЧЕНИИ БОЛЬНЫХ С ВЕНОЗНЫМИ ТРОМБОЗАМИ В АМБУЛАТОРНОЙ ПРАКТИКЕ

Онучин П.Г.
ФГБОУ ВО Кировский ГМУ Минздрава России
opg.kirov@yandex.ru

Цель: Изучить возможность применения прямых оральных антикоагулянтов в лечении больных с венозными тромбозами в амбулаторной практике.

Материал и методы. С 2016 по 2025 г.г. под наблюдением находились 166 пациентов (в возрасте от 16 до 86 лет, 96 (64%) – мужчины, 70 (36%) – женщины) с неэмболоопасным флеботромбозом нижних конечностей (с локализацией не выше паховой складки) без тяжелой сопутствующей патологии, социально благополучные, которым проводилось консервативное лечение и наблюдение в амбулаторных условиях. Всем пациентам с подозрением на ОВТ в поликлинических условиях проводилось инструментальное обследование – ультразвуковое компрессионное дуплексное ангиосканирование.

Консервативное лечение в амбулаторных условиях включало: активный режим, эластическую компрессию (компрессионный трикотаж 2-3 класса), антикоагулянтную терапию, прием НПВС.

Пациенты с неэмболопасными тромбами нижних конечностей (с локализацией не выше паховой складки) без тяжелой сопутствующей патологии, социально благополучные, лечились консервативно в амбулаторных условиях, при регулярном динамическом наблюдении амбулаторного хирурга (1 раз в 5-7 дней). Пациенты с эмболопасным ОВТ направлялись на

стационарное лечение в хирургические стационары г.Кирова, где проводилось хирургическое лечение – тромбэктомии, перевязки магистральных вен, имплантации кава-фильтра.
В зависимости от вида антикоагулянтной терапии все пациенты были распределены на две группы. В первой группе (121 пациент) антикоагулянтная терапия включала пероральный прием ПОАК (ривароксабан 15 мг 2 раза в сутки в течение 3 недель с переходом на однократный прием 20 мг в сутки) с первого дня лечения ТГВ; во второй группе (45 пациентов) – первоначально было парентеральное введение лечебных доз НМГ (эноксапарин натрия), как минимум 5-дневного введения, с последующим переходом на пероральный приём лечебной дозы дабигатрана этексилата (150 мг 2 раза в сутки). Длительность антикоагулянтной терапии зависила от наличия и характера факторов, предрасполагающих к рецидиву заболевания, наличия ВТЭО в анамнезе, распространенности тромбоза и ряда других обстоятельств, но составляла не менее 3-6 мес. Еженедельно больным проводился динамический врачебный, инструментальный, лабораторный контроль, для оценки адекватности антикоагулянтной терапии.
Результаты исследования. В 1 группе прогрессирование ТГВ отмечено у 3 пациентов (2,5%), во 2 группе у 2 пациентов (5,7%) ($p<0,001$). Геморрагические осложнения (малые) отмечены у 2 (4,2%) пациентов во 2 группе ($p<0,001$). Тромбоэмболии лёгочной артерии не было.
Выводы. При неэмболоопасном венозном тромбозом нижних конечностей (с локализацией не выше паховой складки) без тяжелой сопутствующей патологии, социально благополучным, при еженедельном проведении динамического врачебного, инструментального и лабораторного контроля, для оценки адекватности антикоагулянтной терапии, возможно консервативное лечение в амбулаторных условиях, которое является высокоэффективным и безопасным. Антикоагулянтная терапия ОВТ ривароксабаном менее безопасна в плане развития геморрагических осложнений, чем при применении дабигатрана этексилата. Применение у данной категории больных ПАОК позволяет значительно повысить качество жизни (амбулаторное лечение) и снизить стоимость лечения.

ВОЗМОЖНОСТИ КОМПРЕССИОННОЙ ТЕРАПИИ ПРИ ЗАБОЛЕВАНИЯХ ВЕН НИЖНИХ КОНЕЧНОСТЕЙ

Петриков А.С.
«Ростовский медицинский центр» РКБ ФГБУЗ «Южный окружной медицинский центр ФМБА» России, г. Ростов-на-Дону, Россия
petricov_alex@mail.ru

Цель: оценить возможности компрессионной терапии хронических заболеваний вен (ХЗВ) на основании последних клинических рекомендаций и научных публикаций за последние годы.
Материал и методы. В глобальной сети интернет, доступных в базах данных PubMed и E-library.ru, включающие тезисы, статьи, обзоры, зарубежные и российские клинические рекомендации, мета-анализы, клинические исследования (в том числе РКИ) были проанализированы возможности компрессионной терапии в лечении ХЗВ за последние 10 лет по ключевым словам «эластичная компрессия», «компрессионная терапия», «чулки», «гольфы», «хронические заболевания вен».
Результаты исследования. В настоящее время современная стратегия лечения ХЗВ, включающая модификацию факторов риска и коррекцию образа жизни, различные варианты хирургического лечения, включая миниинвазивные и комбинированные методики, применение системной и местной фармакотерапии, активное использование склеротерапии и трансдермальных лазеров, неразрывно связана с компрессионной терапии, которая может назначаться самостоятельно или комплексном лечении с другими методиками, в том числе после инвазивных вмешательств. Согласно российским КР «Варикозное расширение вен нижних конечностей» (2024) целями компрессионной терапии являются уменьшение выраженности или устранение субъективных симптомов ХЗВ, профилактика развития и уменьшение выраженности отеков, уменьшение проявлений липодерматосклероза, ускорение заживления и профилактика рецидива венозных трофических язв (ВТЯ), снижение уровня болей и сокращение сроков реабилитации после инвазивного лечения по поводу варикозного

расширения вен, а также повышение качества жизни.

Анализ научных данных показал, что механизм действия компрессионной терапии (КТ) при патологии вен обусловлен повышением тканевого давления, редукцией венозного рефлюкса, улучшением функции мышечно-венозной помпы, увеличением скорости венозного кровотока, снижением венозного объема, улучшение микроциркуляции и лимфатического дренажа. Известны разнонаправленные благоприятные лечебные эффекты КТ - уменьшение отека, венозного объема и рефлюкса, увеличение венозной скорости кровотока и сдвига крови к центральным отделам, тканевого давления, улучшение венозного насоса, микроциркуляции и дренажа.

Сегодня широкий спектр заболеваний и состояний связаны с назначением КТ. К ним относятся пациенты с ХЗВ для устранения субъективных симптомов при С2-С6 по СЕАР, предотвращения и устранения отеков ног, уменьшения липодерматосклероза, профилактики рецидива трофических язв при С5 по СЕАР. Также компрессия может временно применяться у пациентов с ХЗВ, которые ожидают оперативного пособия или как самостоятельный метод лечения у пациентов, которым хирургическое вмешательство не планируется, не менее 7 дней с целью уменьшения риска послеоперационных осложнений после открытого хирургического лечения варикозных вен и уменьшения послеоперационного болевого синдрома после эндовенозных термических вмешательств на подкожных венах, после пенной склеротерапии вен, для устранения симптомов ХЗВ и отеков у беременных, а также у пациентов с ХЗВ и здоровых людей для предотвращения отеков, подверженных риску отека ног (во время длительных перелетов, профессиональный отек ног).

Ключевыми позициями при назначении компрессионных изделий (КИ) являются характер поражения и клинический класс ХЗВ по СЕАР, вид изделия, класс компрессии, материал, размер и индивидуальный подбор изделий, стандарты, регламентирующие качество КИ, длительность терапии и комплаенс пациента, сопутствующая патология и наличие противопоказаний. Следует отметить, что в настоящее время не существует однозначного мирового стандарта качества компрессионных изделий. Тем не менее большинство производителей придерживаются стандарта RAL-GZ 387 в котором выделяют 4 класса компрессии: 18–21 мм рт. ст, 23–32 мм рт. ст, 34–46 мм рт. ст, более 49 мм рт. ст. При выборе КИ следует учитывать, что величина компрессии трикотажа является одним из факторов, определяющих его гемодинамическую эффективность, и зависит от типа и технологии вязки, используемых для изготовления конечного изделия. Целесообразно осуществлять индивидуальный подбор компрессионных изделий с учетом анатомических особенностей конечностей, выраженности отека, характера и уровня поражения.

Эффективность применения компрессионной терапии зависит от назначенного режима применения и от его соблюдения пациентом. Оптимальный режим ношения компрессионного трикотажа не установлен. Исследование SOX (2016) продемонстрировало, что ношение компрессионного трикотажа менее 4 дней в неделю сопровождается отсутствием эффекта от компрессионного трикотажа. В реальной клинической практике существуют сложности при подборе компрессионной терапии. Часто допускаются ошибки в определении размеров изделия на практике, что дискредитирует как компрессионную терапию, так и назначившего ее врача. Существуют проблемы в отношении длительного применения компрессии - комплаенс пациентов и низкая приверженность терапии, жаркое время года, сопутствующая патология и кожные проявления при длительном применении. Доказано, что применение компрессионного трикотажа часто может вызывать раздражение кожи, дискомфорт и боль, редко отек передней части стопы и лимфедему, очень редко кожные аллергические реакции и бактериальную грибковую инфекцию. Традиционно противопоказаниями для применения КИ являются дерматит, аллергические реакции на компоненты КТ, сердечная недостаточность высокого функционального класса, систолическое давление на уровне лодыжки менее 70 мм рт.ст., состояние после шунтирующих операций на артериях нижних конечностей, тяжелая периферическая нейропатия, истонченная кожа над костными деформациями.

Заключение. Компрессионная терапия является современным и эффективным методом лечения ХЗВ в различных клинических ситуациях. Основой эффективности КИ является рабочее давление, связанное с особенностями производства с учетом типа и технологии вязки, плотности изделия, класса компрессии. Следует учитывать, что рабочее давление КИ носит

динамический характер в зависимости от жесткости материала и плотности тканей, положения тела, объема конечности. Ключевыми позициями при назначении КИ являются индивидуальный анатомический подбор с учетом размерной линейки, стадии ХЗВ, вида изделия и класса компрессии, выраженности веноспецифических симптомов и отека, веса и ИМТ пациента, возраста и сопутствующих заболеваний, наличия противопоказаний и комплаенса пациентов.

АКТУАЛЬНЫЕ ТРАЕКТОРИИ В ЛЕЧЕНИИ ХРОНИЧЕСКИХ ЗАБОЛЕВАНИЯХ ВЕН

Петриков А.С.
«Ростовский медицинский центр» РКБ ФГБУЗ «Южный окружной медицинский центр ФМБА» России, г. Ростов-на-Дону, Россия
petricov_alex@mail.ru

Цель: на основании научных публикаций и клинических рекомендаций изучить современные подходы к консервативному лечению хронических заболеваний вен (ХЗВ) с акцентом на фармакотерапию. Оценить возможности оригинальных и генериковых препаратов в лечении ХЗВ, проанализировать рынок и тенденции ФЛП в настоящее время в России.

Материал и методы. В глобальной сети интернет, доступных в базах данных PubMed и E-library.ru, включающие тезисы, статьи, обзоры, зарубежные и российские клинические рекомендации, мета-анализы, клинические исследования (в том числе РКИ) за последние 5 лет были изучены современные возможности консервативного лечения ХЗВ и ХВН. Также была проанализирована информация из аналитических баз данных и публикаций агентств фармацевтического рынка России по объемам продаж лекарственных препаратов зарубежного и отечественного производства, а также биологически активных веществ (БАД) на территории России в 2021-2024 г. в сегменте венотоники.

Результаты исследования. Большинство пациентов с ХЗВ получают консервативное лечение. Стратегией консервативного лечения ХЗВ в настоящее время является модификация факторов риска и коррекция образа жизни, фармакотерапия (системная и местная), компрессионная терапия (самостоятельно или в дополнение к инвазивным вмешательствам). По показаниям проводится склеротерапия и трансдермальное удаление ретикулярных вен и телеангиоэктазий с помощью лазера.

Фармакотерапия играет ключевую роль в консервативном лечении заболеваний вен и хронической венозной недостаточности (ХВН), а также повышении толерантности венозной системы нижних конечностей к неблагоприятным экзогенным и эндогенным факторам риска. Показаниями для системной фармакотерапии ФЛП является наличие субъективных симптомов (C0S-C6S по CEAP), ХВН (C3-C6 по CEAP), проявления тазового венозного полнокровия, профилактика предменструальных отеков, профилактика и лечение нежелательных (побочных) явлений после хирургических вмешательств на венозной системе.

В основе фармакотерапии лежит устранение и уменьшение веноспецифических симптомов, венозных отеков, выраженности трофических расстройств, ускорение заживления венозной трофической язвы при различных стадиях ХЗВ. Лидерами в настоящее время являются ФЛП. В целом по группе была доказана эффективность в отношении веноспецифических симптомов, а также высокая безопасность препаратов, включая длительный период применения (6-12 месяцев). В зависимости от химического строения, фармакокинетики и фармакодинамики эти препараты оказывают различное влияние по степени выраженности на те или иные веноспецифические симптомы. Наиболее востребованными, имеющими мощную доказательную базу, в настоящее время являются препараты содержащие диосмин и флаваноиды, в пересчете на гесперидин, микронизированные формы включая, действующие на различные звенья патогенеза ХЗВ. Неоднократно была доказана эффективность ФЛП, содержащих в своем составе диосмин и флавоноиды, по отдельным веноспецифическим симптомам, применение которых возможно на любых стадиях ХЗВ и ХВН.

Согласно государственной программы РФ «Фарма-2030» в последние годы активно развивается рынок отечественных ФЛП, которые являются генериками. Одним из таких ФЛП является комбинированный препарат Детравенол (Озон), содержащий в своем составе очищенную

микронизированную флавоноидную фракцию (диосмин + флавоноиды в пересчете на гесперидин), зарегистрированный в регистре ЛС РФ в 2021 году. Все стадии производства, включая выпускающий контроль качества, происходят в России. Активная фармацевтическая субстанция, используемая для производства «Детравенола» также является отечественной. Доказательством эффективности препарата являются появившиеся публикации при различных клинических ситуациях при лечении ХЗВ.

Заключение. Лекарственные препараты Российского производства (генерики) с доказанной терапевтической или фармакокинетической биоэквивалентностью, подтвержденных в сравнительных исследованиях по эффективности и безопасности, сопоставимых с оригинальными лекарственными средствами, могут быть рекомендованы для лечения ХЗВ и ХВН в реальной клинической практике на территории РФ, особенно в условиях импортозамещения. К одним из таких флеботропных лекарственных препаратов относится препарат Детравенол, содержащий очищенную микронизированную флавоноидную фракцию (диосмин + флавоноиды в пересчете на гесперидин).

ХИРУРГИЧЕСКОЕ ЛЕЧЕНИЕ ФЛОТИРУЮЩИХ ТРОМБОЗОВ ВЕН НИЖНИХ КОНЕЧНОСТЕЙ В УСЛОВИЯХ НЕСПЕЦИАЛИЗИРОВАННЫХ СТАЦИОНАРОВ

Поляков С.В., Марков С.О., Баранов И.В., Александров Ю.В., Георгиев А.Ю.
БУ Республиканский кардиологический диспансер МЗ ЧР ,Чебоксары, Россия
psv1973surg@mail.ru

Введение. Флотирующие тромбозы вен системы нижней полой вены представляют наибольшую угрозу в развитии тромбоэмболии легочной артерии. Своевременное проведение УЗ диагностики позволяет топически верифицировать диагноз и определить лечебную тактику в условиях любого стационара.

Цель. Показать возможность оперативного лечения флотирующих тромбозов в системе НПВ на примере городских и центральных районных больниц Чувашской Республики.

Методы. С 2020 г. по сентябрь 2025 г. поступила информация по линии телемедицины о 168 пациентах с флотирующими тромбозами в системе НПВ.

Возраст пациентов варьировался от 39 до 78 лет (средний возраст-58 лет), из них женщин было 64(38%), а мужчин 104 (62%). Диагноз устанавливался с помощью УЗИ вен нижних конечностей, в основном в положении лежа и с компрессионными пробами.При подозрении на ТЭЛА проводили ЭхоКГ и, далее, КТ-ангиопульмонографию.

В неспециализированный стационар выезжал сосудистый хирург по линии «санавиации». Операции проведены 71 пациенту с флотирующей частью тромба более 5 см в глубоких венах (N=59; 83%) и исходящих из БПВ флотирующих тромбах ОБВ (N=12; 17%). Остальные 97 пациентов (58%) получали стандартную консервативную терапию с динамическим наблюдением характера тромба по данным УЗИ. Кроме того операции не проведены лежачим, крайне тяжелым и терминальным пациентам.

Из 59 операций на глубоких венах проведены 22 (37%) тромбэктомии из ОБВ (или НарПВ) с дальнейшей пликацией ПБВ; изолированная пликация ПБВ - в 37 (63%) случаях. 12 пациентам с исходящими из БПВ флотирующими тромбами ОБВ сделаны тромбэктомии из ОБВ с дальнейшей кроссэктомией.

После операции проводилась гепаринотерапия с переходом на пероральные антикоагулянты; НПВС; компрессионный трикотаж 2 класса компрессии.

Контрольную УЗАС вен ног проводили на 2-3 сутки после операции и за 24-48 ч до выписки из больницы.

Результаты. Наиболее частой локализацией флотирующей части тромба была ОБВ. Как правило, формировался тромб в ПБВ (N=102; 61 %). У 14(8%) пациентов тромбоз с флотацией был в БПВ ; в ПкВ -52 (31%) случаев. Сообщений о ТЭЛА в раннем послеоперационном периоде не поступало, при этом острый ретромбоз (как правило окклюзивный) был в ОБВ в 2(4%), а в ПБВ и ПкВ в 14 (24%) случаях.

Отдаленные результаты (до 4 лет) прослежены у 24 ранее оперированных пациентов. В основном оценка шла по клинико-диагностическим данным (отсутствие ТЭЛА, компенсация

ХВН) и результаты были удовлетворительными. Поздние реокклюзии с формированием посттромботических изменений в венах ног наблюдались в 10 случаях из 24 обратившихся (42%).

Выводы. Обнаружение флотирующих протяженных тромбов в венах системы НПВ требует неотложного хирургического вмешательства в стационаре по месту нахождения больного в связи с высоким риском его миграции при транспортировке в специализированный стационар. Активная оперативная тактика позволяет снизить риск развития ТЭЛА и тяжелых форм ХВН нижних конечностей.

КАК ХРОНИЧЕСКАЯ СЕРДЕЧНАЯ НЕДОСТАТОЧНОСТЬ ВЛИЯЕТ НА ХРОНИЧЕСКУЮ ВЕНОЗНУЮ НЕДОСТАТОЧНОСТЬ?

Растатуева А.О., Капериз К.А.
НМИЦ терапии и профилактической медицины
fisadavy@yandex.ru

Введение. Согласно проведенному исследованию ЭПОХА, распространенность ХСН любого функционального класса в европейской части РФ составляет 7 % и ХСН III—IV функционального класса — 2,1 %. С 1998 года по 2018 год число больных с ХСН достоверно выросло от 4,9 % до 10,2 %, а с ХСН III—IV функционального класса — от 1,2 % до 4,1 %.

Одним из наиболее масштабных эпидемиологических исследований, проведенных с использованием классификации CEAP для описания случаев ХЗВ стала программа Vein Consult, включившая 91545 человек из 20 стран мира. ХЗВ были найдены у 83,6% включенных в исследование, среди которых 24,3% относились к классам С3 - С6.

В Российской Федерации в 2015 г. при обследовании жителей в сельском поселении в Центральном округе России симптомы ХЗВ были выявлены у 69,3%, из которых 8,2% относились к клиническим классам С3 - С6, ХВН была диагностирована также у 8,2%.

Эти данные говорят о том, что сочетание ХСН и ХВН является распространенной проблемой, с которой сталкиваются врачи разных специальностей.

Недостаточная изученность взаимодействия двух этих состояний затрудняет диагностику и, как следствие, выбор тактики лечения у таких пациентов.

Цель. Изучить влияние хронической сердечной недостаточности на хроническую венозную недостаточность.

Материалы и методы. Были проанализированы зарубежные и отечественные источники литературы и научные работы (PubMed, Medline, Cochrane, elibrary пр.) по данной и смежным темам. К сожалению, в настоящее время имеется мало работ, освещающих проблему диагностики хронической венозной недостаточности на фоне сердечной недостаточности. Большинство работ направлены на диагностику непосредственно сердечной недостаточности, так, например, оценка венозного оттока в системе нижней полой вены используется в качестве определения волемического статуса пациента и степени регургитации на трикуспидальном клапане. Некоторые исследования сообщают о том, что наличие ХВН усугубляет течение ХСН, однако, работы, изучающие влияние ХСН на ХВН отсутствуют.

Мы же предполагаем, что хроническая сердечная недостаточность может имитировать или усугублять хроническую венозную недостаточность.

В наше исследование будут включены пациенты с хронической сердечной недостаточностью в стадии декомпенсации и признаками хронической венозной недостаточности. Оценка состояния пациентов, выраженности отечного синдрома, венозного оттока в системе НПВ и микроциркуляции нижних конечностей будет производиться с помощью физикальных, лабораторных и инструментальных методов обследованию. Данные исследования будут проводиться при поступлении пациента до начала лечения ХСН, а затем после лечения и (суб)компенсации сердечной недостаточности. Далее полученные результаты будут сравниваться между собой.

Результаты. Анализ полученных данных позволит сделать заключение о влиянии ХСН на ХВН, на основании которого можно будет разработать и внедрить алгоритм диагностики и лечения данных пациентов.

ЛИПЕДЕМА В КЛИНИЧЕСКОЙ ПРАКТИКЕ - ЗАБОЛЕВАНИЕ ИЛИ ОСОБЕННОСТЬ КОНСТИТУЦИИ: КАК НЕ ОШИБИТЬСЯ С ДИАГНОЗОМ И НАЗНАЧИТЬ КОРРЕКТНОЕ ЛЕЧЕНИЕ

Ровная А.В.[1,2,3], Дамато А.[1,3,4]
1 - ФизиоЛимфа, Санкт-Петербург, Россия
2 - СПбГМУ им.ак. И.П. Павлова
3 - RMES, Barcelona, Spain
4 - ASOMI institution, Torino, Italy
avrovnaya@gmail.com

Введение. Липедема – хроническое заболевание, возникающее у женщин преимущественно в период полового созревания или в момент гормональных изменений, характеризующееся симметричным увеличением конечностей в объеме за счет диспропорционального отложения жира (относительно корпуса) в результате гиперпластических и гипертрофических процессов в жировой ткани, без вовлечения стоп и кистей, с болевым синдромом при касании (аллодиния) (реже – с выраженным дискомфортом в области конечностей), само по себе не влияет на состояние лимфатической системы и не приводит к лимфатическим отекам. Тем не менее, очень часто это заболевание не диагностируется корректно: его путают с лимфедемой или ожирением. Дифференциальная диагностика внутри этой группы может быть затруднена и еще более усложняется, когда у одного пациента встречается сочетание этих заболеваний. Последнее время наметилась и иная тенденция – этот диагноз ставят, когда заболевание отсутствует, а у женщины есть лишь конституциональные особенности распределения ПЖК. В результате пациент очень часто получает некорректные назначения, испытывает стресс, а необходимое лечение не начинается вовремя.

Цели. Разработать алгоритм дифференциальной диагностики, который может использоваться в повседневной практике врачами разных специализаций, чтобы пациенты могли своевременно получить корректное лечение.

Методы. Проведен систематический обзор литературы (PubMed, Medline, Cochrane library database и т.д.) и данные ALF, ILF. Также проведен анализ клинических случаев пациентов (784), обратившихся в клинику с лимфедемой, липедемой, ожирением, гипертрофией ПЖК или их сочетаниями в 2018-2025гг.

Результаты: выявлены следующие взаимосвязи:

Лимфедема не является причиной ожирения или липедемы, но может способствовать адипогенезу, липогипертрофии;

Морбидное ожирение приводит к развитию вторичной лимфедемы; не приводит к развитию липедемы, но ухудшает ее течение.

Липедема не приводит к развитию ожирения: это два отдельных диагноза, но могут часто встречаться у одного пациента. Липедема не приводит к развитию лимфедемы, к нарушению сократительной функции лимфангиона и изменениям в его стенке, что доказано лимфосцинтиграфией и ICG-Лимфографией, но если у пациента с липедемой развивается морбидное ожирение, то лимфатические отеки присоединятся как следствие ожирения, а не липедемы.

Жировая гипертрофия (гиперпластическое распределение ПЖК преимущественно в области ягодиц и бедер) – не является заболеванием, не имеет симптомов, не приводит к инвалидизации, не сопровождается рисками для здоровья, рассматривается как конституциональная особенность, эстетическая хирургия может быть показана только в случае желания пациента изменить внешний облик. Основное отличие от липедемы – отсутствие аллодинии.

Выводы. Разработан и внедрен в клиническую практику алгоритм дифференциальной диагностики липедемы, лимфедемы, ожирения, а также рекомендации по лечебным протоколам при каждом из диагнозов и при их сочетании. Использование данных материалов позволяют правильно ставить диагноз и своевременно назначать корректное лечение, что значительно улучшает качество жизни пациентов, а пациентов, у которых диагноз не подтверждается, избавляет от ненужного лечения и финансовых затрат.

ХИРУРГИЧЕСКИЕ VS. КОНСЕРВАТИВНЫЕ МЕТОДЫ ЛЕЧЕНИЯ ЛИМФЕДЕМЫ: "И" ИЛИ "ИЛИ"? - ПОКАЗАНИЯ И АЛГОРИТМЫ

Ровная А.В.[1,2,3], Николаева Е.С.[1,3], Дамато А.[1,3,4]
1 - ФизиоЛимфа, Санкт-Петербург, Россия
2 - СПбГМУ им.ак. И.П. Павлова
3 - RMES, Barcelona, Spain
4 - ASOMI institution, Torino, Italy
avrovnaya@gmail.com

Введение. Лимфедема – хроническое прогрессирующее без лечения заболевание, требующее пожизненного контроля. В России, при наличии более 5000000 пациентов с лимфатическим отеком того или иного происхождения, как и во многих странах мира, существует множество сложностей с ведением таких пациентов - отсутствие страхового покрытия; отсутствие стандартов диагностики и лечения; недостаток квалифицированных специалистов, из-за чего многим пациентам ставят неверный диагноз или не ставят диагноз вовремя, назначают некорректное или избыточное лечение; отсутствие четкой маршрутизации пациентов, отсутствие четких взаимодействий между специалистами по консервативному и хирургическому лечению лимфедемы.

Цели. Разработать алгоритм лечения и маршрутизации пациента при установлении диагноза лимфедема, определить возможности и ограничения различных методов лечения лимфедемы, обозначить показания к тем или иным методам лечения лимфедемы и порядок их применения.

Методы. Систематический обзор литературы (PubMed, Medline, Cochrane, пр.), данных международных консенсусов по лечению лимфедемы (ISL, ELS, etc.), изучение подходов к лечению лимфедемы мировых специалистов и международных хирургических школ (RMES). Взаимодействие Ассоциации Лимфологов России с другими профессиональными Ассоциациями (пластическая хирургия, онкология, флебология и сосудистая хирургия), анализ КР по лечению лимфедемы конечностей (2023 г.), анализ клинического опыта и ведения пациентов с лимфедемой на базе медицинских учреждений России.

Результаты. На основании зарубежного и российского опыта, рекомендаций международных экспертов по хирургическому лечению лимфедемы и RMES, анализа клинических случаев пациентов с лимфедемой отмечено, что наиболее эффективным и безопасным методом лечения лимфедемы сегодня признана КФПТ (уровень доказательности 1B\1A). При наличии лимфатического отека КФПТ, проводимая сертифицированным обученным специалистом, позволяет достоверно убрать жидкостный компонент лимфедемы и удерживать результат лечения при условии комплаентности пациента данным врачом рекомендациям. Другие консервативные методы лечения при наличии показаний могут в дополнение к КФПТ улучшить состояние пациента в некоторых случаях. Если пациент хотел бы получить результаты, которые КФПТ дать не может (частичное восстановление функционального резерва и транспортной способности лимфатической системы, снижение зависимости от компрессионного трикотажа; ликвидация избыточной фиброзной и жировой ткани и пр.), хирургические методы лечения – реконструктивная микрохирургия, липосакция, резекционные операции - при условии соблюдения протоколов пред- и послеоперационного ведения могут улучшить эстетический вид конечности, облегчить контроль над отеком, уменьшить частоту рецидивов рожи.

Выводы. При наличии лимфатического отека рекомендуется начинать лечение пациента с КФПТ. Другие консервативные методы лечения при наличии показаний могут применяться в дополнение к КФПТ. В научной литературе нет достоверных данных об эффективности фармакотерапии в лечении лимфедемы, поэтому она может применяться только в случае необходимости лечения других сопутствующих состояний и заболеваний. При необходимости получить результаты, не достижимые при помощи КФПТ, следует рассмотреть хирургические методы лечения – реконструктивная микрохирургия, липосакция, резекционные операции - при условии соблюдения протоколов пред- и послеоперационного ведения.

КОМПЛАЕНС ПАЦИЕНТА И ПРИВЕРЖЕННОСТЬ ЛЕЧЕНИЮ ЛИМФЕДЕМЫ: СЛОЖНОСТИ И РЕШЕНИЯ

Ровная А.В.[1,2,3], Дамато А.[1,3,4]
1 - ФизиоЛимфа, Санкт-Петербург, Россия
2 - СПбГМУ им.ак. И.П. Павлова
3 - RMES, Barcelona, Spain
4 - ASOMI institution, Torino, Italy
avrovnaya@gmail.com

Лимфедема — хроническое прогрессирующее заболевание, требующее длительного и комплексного лечения. Соблюдение пациентом предписаний имеет решающее значение как при консервативном, так и при хирургическом лечении, однако приверженность часто остаётся низкой по многим причинам. Цель данного исследования - систематическое выявление и классификация факторов, препятствующих соблюдению предписаний при лечении лимфедемы, а также разработка научно обоснованных стратегий для повышения долгосрочной приверженности лечению.

Методы. Был проведен всесторонний обзор опубликованной литературы, клинических рекомендаций и данных наблюдения реальных пациентов в клинике в 2020-2025 гг. Факторы, влияющие на комплаенс, были проанализированы с учетом особенностей пациента, заболевания, лечения и системы здравоохранения. Особое внимание уделялось соблюдению режима лечения на двух этапах комплексной физической противоотечной терапии (КФПТ), а также соблюдению режима лечения до и после операции при хирургических вмешательствах. Практические рекомендации были разработаны на основе как фактических данных, так и наблюдаемых клинических результатов.

Результаты. Было выявлено несколько ключевых препятствий для соблюдения режима лечения:

• Связанные с пациентом: психологическая усталость, нереалистичные ожидания, отсутствие понимания заболевания и лечения, физические ограничения и плохое взаимодействие между пациентом и врачом.

• Связанные с заболеванием: тяжесть и выраженность симптомов, сопутствующие заболевания, функциональные нарушения.

• Связанные с лечением: сложность реализации схем лечения, побочные эффекты компрессионной терапии, неподходящий размер компрессионного трикотажа и сложности с его использованием (уход, надевание, снятие и пр.)

• Связанные с системой здравоохранения: стоимость лечения и трикотажа, отсутствие страхового покрытия, длительное время ожидания и ограниченный доступ к квалифицированной медицинской помощи, ограниченное количество профессионально обученных лимфологов, специалистов по КФПТ

В фазе I КФПТ отсутствие комплаенса чаще всего было связано с дискомфортом от бандажа, неправильной техникой или непониманием особенностей и задач этой фазы лечения. В фазе II преобладали трудности, связанные с компрессионным трикотажем, с самоконтролем в изменении образа жизни и снижением мотивации.

При хирургическом лечении было обнаружено, что соблюдение консервативных протоколов до и после вмешательства существенно влияет на результаты операции. Недопонимание между членами лечащей команды и формирование нереалистичных ожиданий у пациентов значительно снижали приверженность этим протоколам.

Выводы. Отсутствие комплаенса при лечении лимфедемы — это не просто непослушание пациента, а многофакторная проблема, требующая скоординированных решений. Важнейшее значение имеют : обучение пациентов, структурированные индивидуализированные схемы лечения с учетом потребностей и возможностей пациента, долгосрочная информационная, психологическая и клиническая поддержка, укрепление самостоятельности пациентов. Принципиальным фактором повышения комплаенса является формирование реалистичных ожиданий у пациента относительно процесса и результата лечения и способов его удержания. Кроме того, необходимы системные усилия для улучшения доступа к медицинской помощи и согласования клинических рекомендаций, а также большое значение имеет профессиональное

обучение специалистов в сфере лимфологии. Только комплексный подход к решению проблемы комплаенса может быть эффективным.

РОЛЬ КОМПРЕССИОННЫХ ИЗДЕЛИЙ В КОНТРОЛЕ НАД ЛИМФЕДЕМОЙ - КАК УЛУЧШИТЬ РЕЗУЛЬТАТЫ ВТОРОЙ ФАЗЫ ЛЕЧЕНИЯ

Ровная А.В.[1,2,3], Николаева Е.С.[1,3]
1 - ФизиоЛимфа, Санкт-Петербург, Россия
2 - СПбГМУ им.ак. И.П. Павлова, Санкт-Петербург, Россия
3 - RMES, Barcelona, Spain
avrovnaya@gmail.com

Введение. Лимфедема — хроническое заболевание, требующее длительного, многокомпонентного лечения и постоянной приверженности пациента терапии. Важно не только удалить избыток жидкости и объём тканей, но и поддерживать результаты лечения, предотвращая рецидив отёка (что часто сложнее, чем первоначальное его устранение). Компрессионный трикотаж (КТ) играет решающую роль в поддержании результатов лечения, обеспечивая устойчивое сопротивление накоплению интерстициальной жидкости.

Однако неправильный размер, выбор или посадка КТ могут негативно сказаться на долгосрочных результатах, так как снижают приверженность пациентов к лечению, недостаточная компрессия не предотвращает рецидив отёка. Несмотря на важную роль КТ, во многих регионах подбор и подгонка КТ осуществляются немедицинским персоналом при недостаточном или полном отсутствии долгосрочного наблюдения со стороны специалистов-лимфологов. Отсутствие профессионального контроля может привести к эффекту «йо-йо», когда у пациентов наблюдается первоначальное уменьшение объёма в фазе устранения отёка, но затем отек постепенно возвращается, что требует повторных циклов КФПТ. Целью данного исследования было выявить наиболее распространенные проблемы, связанные с компрессией на этапе поддержания, и предложить стратегии оптимизации долгосрочного контроля отеков.

Методы. В течение трёх лет наблюдалось 150 пациентов с лимфедемой верхних/нижних конечностей. Из них 85 пациентов проходили регулярное наблюдение каждые шесть месяцев, а 65 – спорадическое. Оценка включала подробный анализ переменных КТ: тип КТ (плосковязанный/кругловязаный, стандартный/индивидуально пошитый, однослойный/многослойный и т. д.), специалист, проводивший измерения, частота обновления, корректировка КТ, жалобы пациента на дискомфорт, причины несоблюдения рекомендаций и т. д.

Результаты. Наиболее значимым фактором долгосрочной стабильности объемов был профессиональный контроль со стороны опытного специалиста-лимфолога, отвечающего за все аспекты назначения КТ и последующего наблюдения. 55 пациентов, которые последовательно придерживались правильно подобранной и поддерживаемой компрессионной терапии, подобранной и контролируемой специалистом по лимфедеме, не нуждались в повторении первого этапа КФПТ в течение всего периода наблюдения.

Наиболее распространенные проблемы в управлении компрессией:

• Подбор КТ, проводимый неспециалистами без учета индивидуальных факторов и рецидива отёка после использования предыдущего КТ;
• Отсутствие структурированного долгосрочного наблюдения для оценки эффективности КТ после первоначальной примерки;
• Выраженный дискомфорт пациента;
• Редкая смена КТ.

Выводы. Для оптимального поддержания результатов лечения лимфедемы необходимо, чтобы выбор КТ, измерения и контроль (первая примерка, контроль через 2-7 дней и при смене трикотажа) осуществлялись специалистом, прошедшим обучение в области лимфологии. Это гарантирует, что параметры КТ будут подобраны в соответствии с индивидуальными потребностями пациента, с учетом характера отека, степени фиброза, состояния кожи, осложнений, сопутствующих заболеваний, уровня переносимости и функциональных требований (например, дневное/ночное использование, послеоперационная поддержка).

Этот структурированный подход, осуществляемый под руководством специалиста, включая своевременную замену КТ, снижает риск рецидива отёка, тем самым минимизируя необходимость повторных циклов КФПТ, сохраняет стабильный объём конечности в течение многих лет и останавливает прогрессирование заболевания.

ЛЕЧЕНИЕ ВАРИКОЗНОГО РАСШИРЕНИЯ ВЕН НИЖНИХ КОНЕЧНОСТЕЙ: ОТ ХИРУРГИИ К МАЛОИНВАЗИВНЫМ ТЕХНОЛОГИЯМ

Роднянский Д.В., Дорохов Д.Ю., Сазанова В.В.
ЧУЗ "Клиническая больница "РЖД-Медицина", Челябинск
dkb1968@mail.ru

В настоящее время проблема лечения варикозной болезни вен нижних конечностей сохраняет актуальность и имеет социально значимый характер. Различные формы этой патологии можно диагностировать более чем у половины взрослого населения развитых стран (от 2 до 60%), что связано с этническими различиями.

Хирургическая история варикозной болезни начиналась с прижигания пораженной вены лекарями древнего Египта. Греческий ученый Цельс в античные времена придумал специальный инструмент в виде крючка, которым удалял пораженные вены. В 19 веке история хирургического лечения варикозной болезни тесно связана немецким доктором Фридрих фон Тренделенбургом и российским доктором А.А. Трояновым, которые предложили применять перевязку большой подкожной вены при помощи двойной лигатуры и иссекать участок вены. Травматичная операция Моделунга при которой через протяженный лампасный разрез от паховой складки до лодыжки удалялась варикозно измененная вена, внесла свой вклад в лечение варикозной болезни. С 1908г. В.В. Бэбкок предложил вариант удаления большой подкожной вены при помощи специального зонда. С небольшими изменениями, касающимися, главным образом, конструкции зонда методика успешно применялась на протяжении многих десятков лет.

Основным принципом лечения варикозной болезни является устранение патологического венозного рефлюкса. В настоящее время для лечения варикозного расширения вен н\конечностей чаще используются различные внутрисосудистые методики, воздействующие на эндотелий: химические - склеротерапия, физические - эндовазальные методы лечения (радиочастотная абляция/облитерация) РЧА/РЧО или эндовенозная лазерная облитерация/коагулляция) ЭВЛО/ЭВЛК, криодеструкция). Они применяются при всех стадиях варикозной болезни, от начальных изменений и клапанной недостаточности вен, до запущенных форм варикозной болезни, и могут полностью заменить открытое хирургическое лечение. Методы не только устраняют эстетический дефект, но и предотвращают прогрессирование венозной недостаточности, снижая риск осложнений.

При сравнении РЧО с ЭВЛК ее неоспоримым преимуществом является тот факт, что процесс проведения полностью автоматизирован, то есть «человеческий фактор» полностью исключен. Обе методики сегодня прочно вошли в практику хирургов и почти полностью вытеснили стандартные хирургические процедуры при варикозной болезни. Пациенты из разряда стационарных, перешли в разряд амбулаторных. Процедура проходит под местной анестезией, занимает небольшое время, и не требует нахождения в стационаре.

Отделение сосудистой хирургии Частного Учреждения Здравоохранения «Клиническая больница» г.Челябинск «РЖД-Медицина» существует с 2001 года.

С 2015г внедрены миниинвазивные операции при варикозном расширении вен н\конечностей. С 2015г по 2024г проведены 1052 операции венэктомии. С 2016г начато проведение операций РЧО, и по 2024г проведено 1029 вмешательств. Причем хотелось бы отметить, что если в 2016г соотношение венэктомия и РЧО было 163 к 35 в пользу венэктомии, то в 2023г соотношение поменялось кардинально 6 к 172 в пользу РЧО.

В 2024г в отделение приобретен лазерный аппарат FiberLase VT и проведено 166 операций ЭВЛК, 37 РЧО и 6 венэктомий. Всем пациентам после операции проводится контрольное УЗДГ подкожной вены нижней конечности на которую проводилось воздействие. Подкожные вены окклюзированы полностью. Флотирующих тромбов не выявлено. В раннем постоперационном

периоде тромбозов глубоких вен н\конечностей не было.
Осложнение - один пациент с тромбозом глубоких вен голени через неделю после операции, проведено консервативное лечение с положительным эффектом, достигнута полная реканализация глубоких вен.
За прошедший период отмечались 6 осложнений:

1 - Длинная культя (2 пациента).
2 - Перфорация вены лазерным световодом в области изгиба и варикозной деформации вены, (3 пациента). что потребовало, повторной пункции вены выше на бедре, вена облитерирована двумя фрагментами.
3 - Излом радиальной части световода, 1 пациент, что потребовало дополнительного миниразреза и удаления инородного тела.

Выводы: операции ЭВЛК и РЧО подходит практически всем пациентам с варикозной болезнью, но несмотря на безопасность есть исключения и небольшие ограничения.

ТАКТИКА ЛЕЧЕНИЯ ПРИ ТРОМБОЗЕ ГЛУБОКИХ ВЕН НИЖНИХ КОНЕЧНОСТЕЙ

Сабанчиев А.З.[1,2], Борисов В.А.[1], Красовский В.В.[2], Малюгин А.А.[2], Мазуренко Е.А.[2], Лукьянова Л.В.[2], Карпова О.В.[2]
1 - Саратовский государственный медицинский университет им В.И. Разумовского
2 - ГУЗ "Областная клиническая больница г. Саратова"
astemir.sabanchiev@yandex.ru

Актуальность. Выбор оптимальной хирургической тактики при тромбозе глубоких вен нижних конечностей, особенно при наличии тромба с признаками флотации, остаётся одной из наиболее сложных и значимых проблем современной ангиохирургии. Несмотря на развитие методов диагностики и совершенствование медикаментозного лечения, вопрос своевременного предупреждения тромбоэмболии лёгочной артерии (ТЭЛА) остаётся открытым. Особое внимание уделяется определению момента и объёма хирургического вмешательства, поскольку именно эти факторы напрямую влияют на риск развития ТЭЛА и летальности. Изучение клинических исходов при различных подходах позволяет оптимизировать лечебную тактику и повысить эффективность профилактики жизнеугрожающих осложнений.
Цель. Проанализировать результаты комплексного лечения и оценить эффективность хирургических и консервативных методов терапии у пациентов с тромбозом глубоких вен нижних конечностей.
Материалы и методы. С 2019 по 2024 гг. наблюдались 1643 пациента с тромбозами венозной системы нижних конечностей. Из них 1215 (73,9%) имели поражение подвздошно-бедренного сегмента, 428 (26,1%) — подколенно-берцового. Диагноз подтверждали клиническими признаками и данными ультразвукового ангиосканирования. У 14% больных заболевание протекало малосимптомно и выявлялось только при обследовании. ТЭЛА зарегистрирована у 136 пациентов (1-я группа), без признаков эмболии — у 1507 (2-я группа). Признаки флотации верхушки тромба отмечены у 247 (15,0%) человек: в 172 (69,6%) случаях на уровне подвздошно-бедренного сегмента и в 75 (30,4%) — подколенно-берцового. В первой группе флотирующие тромбы обнаружены у 85 (62,5%) пациентов, во второй — у 162 (10,7%).
Результаты и обсуждение. Комплексное лечение включало препараты антикоагулянтного ряда, эластическую компрессию нижних конечностей и венотонизирующие средства. Всем пациентам назначались парентеральные антикоагулянты на 5–7 дней с последующим переходом на пероральные формы. Активная хирургическая тактика применялась при наличии тромба с флотацией длиной свыше 4 см, эпизодах ТЭЛА в анамнезе и локализации процесса в подвздошно-бедренном сегменте. В первой группе операции выполнены у 69 (50,7%) больных, во второй — у 54 (3,6%). При положительной динамике по данным ультразвукового контроля вмешательства не проводились. Для профилактики ТЭЛА выполняли пликацию либо перевязку вены выше зоны тромбоза.
Выводы. Всем пациентам с тромбозом глубоких вен показан комплексный подход, включающий препараты антикоагулянтного ряда, эластическую компрессию и флеботоники. При наличии тромба с признаками флотации протяжённостью ≥4 см, эпизодах ТЭЛА в

анамнезе и локализации в подвздошно-бедренном сегменте оправдана активная хирургическая тактика. Регулярный ультразвуковой контроль играет ключевую роль в выборе дальнейшей стратегии лечения и оценке фиксации тромба.

РЕЦИДИВ ВАРИКОЗНОЙ БОЛЕЗНИ ПОСЛЕ ЭНДОВЕНОЗНОЙ ЛАЗЕРНОЙ ОБЛИТЕРАЦИИ В ЗАВИСИМОСТИ ОТ ДИАМЕТРА КОАГУЛИРУЕМОЙ ВЕНЫ

Сайимов Ф.Я.[1], Умаров Ф.Р.[2], Суюмов А.С.[1]
1 - Центр хирургии им. ак. В. Вахидова
2 - Клиника Varikoz off
sayimovfarid@icloud.com

Введение. По данным литературы различными формами варикозной болезни вен нижних конечностей страдают 25-30% взрослого населения всего мира, у 15 % из которых имеются трофические расстройства кожных покровов конечностей. Эндовенозная лазерная облитерация (ЭВЛО) приобрела черты «золотого стандарта» лечения варикозной болезни нижних конечностей. Но, несмотря на значительные успехи, достигнутые в раннем выявлении и адекватном лечении варикозной болезни, сохраняется высокий уровень рецидива заболевания после оперативных вмешательств, который составляет от 15 до 70% от числа оперированных больных . В актуальных международных клинических рекомендациях по стволовым облитерациям не указана верхняя граница диаметра вен для термических методик. До сих пор остаются специалисты, которые отдают предпочтение открытым вмешательствам при приустьевом отделе крупного калибра. Вместе с тем сегодня нет единого взгляда на то, какой диаметр следует считать большим.

Цель – изучить отдаленные результаты лечения стволовых облитераций с различным диаметром у пациентов с варикозной болезнью нижних конечностей методом эндовенозной лазерной облитерации.

Материал и методы. В основу работы легли результаты лечения методом ЭВЛО 470 пациентов в период с 2017 по 2023 гг., из них 352 (74,9%) женщины и 118 (25,1%) мужчин. У всех пациентов, включенных в исследование, имелась первичная варикозная болезнь. Критериями включения являлись: возраст от 18 лет, добровольное согласие на участие в исследовании, анатомическая возможность проведения лазерной облитерации.

Всего было выполнено 470 ЭВЛО магистральных подкожных вен в комбинации с минифлебэктомией притоков. У всех пациентов ЭВЛО выполнялась однократно на одной конечности и только в одном венозном бассейне. Устранение рефлюкса в бассейне большой подкожной вены (БПВ) выполнялось на 407 конечностях, в бассейне малой подкожной вены (МПВ) – на 63 конечностях.

В течение 6 месяцев проводились плановые контрольные осмотры, включающие ультразвуковое исследование (УЗИ) вен нижних конечностей. Проведена оценка отдаленных результатов лечения. При оценке вероятных причин повторного развития рецидива варикозной болезни проводили выявление локализации рецидивных варикозных вен, вероятный источник рефлюкса, причину его формирования и клиническую значимость, возможные провоцирующие факторы.

Результаты. В исследованиях сообщалось об очень небольшом количестве серьезных нежелательных эффектов, требующих лечения, как в краткосрочной, так и в долгосрочной перспективе. Отчеты продемонстрировали более 90% технического успеха ЭВЛО поверхностных вен независимо от их диаметра, что уже сегодня дает возможность предоставлять всем пациентам альтернативу открытого хирургического лечения.

Из 470 выполненных ЭВЛО получены отдаленные результаты в 358 случаях (период после ЭВЛО – от 2 до 5 лет). Из пришедших на контрольный осмотр пациентов рецидив варикозной болезни выявлен у 54 (15,1 %), т. е. после 54 вмешательств.

Срок появления клинической картины рецидива варикозной болезни в среднем составил 2,4 года (от 9 месяцев до 4 лет).

Вмешательства, выполненные у больных с рецидивом варикозной болезни после ЭВЛО

Источник рецидива	**Способ коррекции, количество операций**		
	ЭВЛО	Склерооблитерация	Минифлебэктомия
Рефлюкс по добавочным подкожным венам	12	5	-
Реканализация БПВ	10	3	-
Рефлюкс дистальнее облитерированного сегмента	2	3	-
Перфорантные вены бедра и голени	4	2	-
Притоки с вен малого таза	-	3	-
Реканализация МПВ	3	1	-
Рефлюкс по эктрафасциальным сегментам	1 (Total EVLK)	1	1
Рефлюкс по БПВ после ЭВЛО МПВ	2	-	-
Краниальное продолжение МПВ	12	5	-

При выявлении патологического рефлюкса по передней или задней добавочным большим подкожным венам методом выбора для его ликвидации являлась ЭВЛО.
При выявленном перед операцией выраженном извитом ходе венозных стволов добавочных подкожных вен или невозможности провести световод по всей длине вены выполнялась микропенная склеротерапия 3,0 %-м раствором полидоканола.
В случае выявления патологического рефлюкса в сегментах вен, расположенных дистальнее коагулированных, выполняли либо лазерную облитерацию сегмента вены либо стволовую склерооблитерацию дистального сегмента БПВ или МПВ.
После проведенного ЭВЛО ствола БПВ в 31,4% случаев причиной рецидива явился рефлюкс по добавочным подкожным венам. Учитывая, что во всех случаях ЭВЛО ствола БПВ мы выполняли «лазерную кроссэктомию» мы решили провести анализ влияния приустьевых притоков на формирование длиной культи БПВ. Критерии включения пациенты с варикозной болезнью и рефлюксом по БПВ, пациенты с рецидивом варикозной болезни после ЭВЛО источником рецидива у которых был рефлюкс по добавочным подкожным венам, согласие пациентов на участие в исследовании.
Заключение. Источником РВБ могут являться: добавочные подкожные вены; реканализация; магистральные вены, в которых появился рефлюкс в зоне/вне зоны ранее проведенной хирургической операции; перфорантные вены и иной венозный бассейн на оперированной конечности. Основными причинами развития рецидива являются технические и тактические ошибки, вероятные способствующие факторы.
Частота развития РВБ после ЭВЛО в исследовании в течение 5-ти лет составила 15,1%. Полученные данные обуславливают необходимость использования комплексного подхода к диагностике и хирургическому лечению РВБ при помощи современных малоинвазивных термальных и нетермальных методов. Риск возникновения клинически значимого РВБ можно снизить при активном поиске его возможных источников в процессе динамического наблюдения.
В формировании длинной культи (более 8 мм) с возможным рефлюксом по ПП или ЗП после

лазерной кроссэктомии большое значение диаметр приустьевых притоков (более 3,5 мм) за счет антероградного потока крови по ним формируется длинная культя БПВ так как клапаны СФС у этих пациентов не состоятельны в ближайшем послеоперационном периоде возможен рефлюкс по добавочным притокам. Выполнение симультанной ЭВЛО приустьевых притоков при их диаметре более 3,5 мм влияет на радикальность процедуры лазерной кроссэктомии.

СРАВНИТЕЛЬНЫЙ АНАЛИЗ ЧАСТОТЫ РЕЦИДИВОВ ВАРИКОЗНОЙ БОЛЕЗНИ ПОСЛЕ ЭВЛО БОЛЬШОЙ ПОДКОЖНОЙ ВЕНЫ С СОХРАНЕНИЕМ И С ОДНОМОМЕНТНОЙ ОБЛИТЕРАЦИЕЙ ПЕРЕДНЕЙ ДОБАВОЧНОЙ ВЕН

Сайимов Ф.Я.[1,2], Суюмов А.С.[1], Умаров Ф.Р.[2]
1 - Центр хирургии им. ак. В. Вахидова
2 - Клиника Varikoz off
sayimovfarid@icloud.com

Введение. Эндовенозная лазерная облитерация (ЭВЛО) на сегодняшний день считается «золотым стандартом» лечения варикозной болезни нижних конечностей. Высокая клиническая эффективность, минимальная травматичность и быстрое восстановление делают этот метод предпочтительным по сравнению с традиционными операциями. Однако, несмотря на совершенствование технологий и накопленный опыт, проблема рецидива варикозной болезни остаётся актуальной. Одним из наиболее частых источников рецидива после ЭВЛО ствола большой подкожной вены (БПВ) является передняя добавочная большая подкожная вена (ПДБПВ). Даже при отсутствии исходного рефлюкса по этому притоку, наличие его значимого диаметра (>0,5 см) создаёт анатомические предпосылки для последующего расширения и формирования патологического сброса.

Цель исследования. Оценить влияние одномоментной ЭВЛО передней добавочной большой подкожной вены при диаметре более 0,5 см (при отсутствии исходного рефлюкса) на частоту рецидива варикозной болезни нижних конечностей в течение одного года наблюдения.

Обзор литературы. По данным Hamel-Desnos и соавт. (2017), частота рецидивов после ЭВЛО БПВ может достигать 15–25% через 2–3 года наблюдения, при этом в 40% случаев источником рефлюкса является передняя добавочная вена. Theivacumar и др. (2018) показали, что даже при отсутствии исходного рефлюкса по ПДБПВ, её диаметр более 5 мм коррелирует с развитием дилатации и сброса в течение первого года. В отечественных исследованиях (Мазуренко, 2020; Дьячков, 2021) также отмечается, что одномоментная облитерация ПДБПВ позволяет снизить риск рецидива с 18–22% до 3–5%, не увеличивая частоту осложнений.

Материалы и методы. В исследование включено 100 пациентов (78 женщин и 22 мужчины) с варикозной болезнью нижних конечностей, стадия C2–C4 по CEAP, которым в период с октября 2023 по октябрь 2024 года была выполнена ЭВЛО ствола БПВ.

Пациенты были разделены на две группы:• Группа I (n=50) — ЭВЛО только БПВ, ПДБПВ не тронута;• Группа II (n=50) — ЭВЛО БПВ и одномоментная ЭВЛО ПДБПВ, несмотря на отсутствие исходного рефлюкса.

Результаты

Показатель	Группа I (только БПВ)	Группа II (БПВ + ПДБПВ)
Количество пациентов	50	50
Рецидив варикозной болезни	10 (20%)	2 (4%)
Новый рефлюкс по ПДБПВ	9 (18%)	1 (2%)
Необходимость повторного вмешательства	6 (12%)	1 (2%)
Удовлетворённость результатом (0–10 баллов)	8,1 ± 1,2	9,4 ± 0,6
Осложнения	8%	10%

Таким образом, частота рецидива варикозной болезни в группе с одномоментной облитерацией ПДБПВ была в 5 раз ниже по сравнению с группой, где ПДБПВ оставлялась интактной (4% против 20%).

Обсуждение. Полученные данные подтверждают клиническую значимость включения ПДБПВ в план вмешательства при её увеличенном диаметре. Даже при отсутствии исходного рефлюкса, анатомическая ёмкость и близость к сафено-феморальному соустью создают условия для повторного патологического сброса. Одномоментная ЭВЛО ПДБПВ не увеличивает риск осложнений и не требует существенного удлинения времени операции. Этот подход улучшает отдалённые результаты и снижает вероятность вторичных вмешательств.

Выводы

1. У пациентов с диаметром передней добавочной БПВ более 0,5 см даже при отсутствии рефлюкса целесообразно выполнять её одномоментную ЭВЛО.
2. Одновременная коагуляция БПВ и ПДБПВ позволяет снизить частоту рецидива варикозной болезни с 20% до 4% в течение одного года наблюдения.
3. Данный подход не повышает риск осложнений и улучшает субъективную оценку результатов лечения.
4. Включение ПДБПВ в стандарт протокола ЭВЛО у пациентов с её увеличенным диаметром может рассматриваться как профилактика рецидива варикозной болезни.

МОРФОЛОГИЧЕСКАЯ ХАРАКТЕРИСТИКА ВОЗМОЖНОГО ГРАНУЛЕМАТОЗНОГО ВОСПАЛЕНИЯ ПОСЛЕ ПРОВЕДЕНИЯ ЦИАНАКРИЛАТНОЙ ОБЛИТЕРАЦИИ ВАРИКОЗНЫХ ВЕН

Санников А.Б.[1], Шайдаков Е.В.[2,3]

1 - Кафедра хирургических болезней с курсом акушерства и гинекологии "Приволжский исследовательский медицинский университет", Владимир, Россия

2 - Национальный медицинский исследовательский центр онкологии им.Н.Н.Петрова, Санкт-Петербург, Россия

3 - Петрозаводский государственный университет, Петрозаводск, Россия

aliplast@mail.ru

Актуальность. Цианоакрилатная облитерация варикозных вен (ЦАО) относится к нетермическим методам устранения несостоятельных венозных магистралей при варикозной трансформации, путем введения в их просвет клеевых адгезивов. Основным и очевидным для всех преимуществом использования данного метода является отсутствие необходимости проведения тумесцентной анестезией, обязательной для выполнения эндовазальной лазерной или радиочастотной облитерации. Высокая эффективность ЦАО в лечении варикозной болезни путем надежного выключения из кровотока некомпетентных магистральных стволов подкожных вен на сегодня продемонстрирована в большом количестве исследований. В последние годы идет обсуждение риска и частоты развития возможных осложнений ЦАО, объединенных названием флебитоподобной аномальной реакции (Phlebitis Like Abnormal Reaction – PLAR). Еще одним возможным осложнением ЦАО является развитие гранулематозного воспаления, причины и морфологический характер которого до сих пор не изучен.

Материал и методы. Гистологическому изучению характера морфологических изменений в области очага хронического гранулематозного воспаления, локализованного в месте пункции целевой вены было изучено на четырех препаратах, полученных при иссечении очага воспаления после проведения ЦАО с помощью отечественного клеевого адгезива «Сульфакрилат» и зарубежной субстанции, используемой в системе «VenaSeal». Общая частота развития гранулемы в месте пункции целевой вены на примере наших пациентов составила в 6,8% случаев. Клеточный полиморфизм, свойственный венозной стенки, вступившей в контакт с цианкрилатным адгезивом и морфогенез реакции окружающих тканей (кожи и подкожной жировой клетчатки) в очаге воспаления на сроках 3, 6 и 12 месяцев и в одном случае 3 года изучался методом световой микроскопии с цифровым фотопротоколированием. Окраска гистологического материала осуществлялась гематоксилин-эозином и гематоксилином-пикрофуксином по Ван-Гизону.

Результаты и их обсуждение. В классическом понимании любое хроническое воспаление представляет собой реакцию организма, направленную на уничтожение повреждающего

фактора, его элиминацию и репарации возникших повреждений. Этот вид воспаления, получивший название хронического продуктивного пролиферативного межуточного воспаления, применительно к нашему конкретному случаю, как и механизмы, участвующие в его развитии подробно были описаны нами выше. Четкого и исчерпывающего определения хронического гранулематозного воспаления и его биологического значения до сих пор нет. Некоторыми гистологами хроническое продуктивное гранулематозное воспаление рассматривается как выражение несостоятельности защитных сил организма при взаимодействии с повреждающим фактором. По мнению других, - хроническое гранулематозное воспаление не способно выполнить функцию, делающую воспаление как общебиологическую реакцию приспособительным процессом, так как не может уничтожить патогенный фактор или не способно воспрепятствовать перманентному возникновению рецидивов воспалительной реакции и обеспечить полноценную регенерацию поврежденных тканей.

Несмотря на то, что в зависимости от инициирующего гранулематозное воспаление фактора гистологическая картина изменений может носить различный характер и специфические черты, процессу образованию любой гранулемы присущи общие морфологические закономерности. Микроскопически гранулемы состоят из моноцитов и (или) эпителиоидных клеток, гигантских многоядерных клеток (FBGCs) и других клеток воспаления (нейтрофилы, эозинофины, лимфоциты). При этом, в компактно расположенной клеточной агрегации количественно начинают приобладать эпителиоидные клетки, типичным примером которых являются клетки Пирогова-Лангерханса с расположенными по периферии многочисленными ядрами. Лимфоциты располагаются преимущественно по периферии гранулем и представляют популяцию Т-клеток, тогда как В-лимфоциты разрозненно лежат вне гранулемы. В зависимости от специфичности заболевания Т-лимфоциты могут быть представлены преимущественно Т-хелперами 1 и 2 популяций или же цитотоксическими Т-супрессорами. В центре некоторых видов гранулем могут наблюдаться очаги раннего некроза. При гранулематозных заболеваниях неинфекционной природы, как правило, развиваются ненекратические гранулемы.

Морфологическая картина данного локального продуктивного гранулематозного воспаления на основании полученных нами данных имела следующий вид и характеристику (рис.1). Зрелая макрофагальная гранулема вокруг экзогенного инородного тела, представленного частичками цианоакрилатного соединения имела в своем составе лишь единичные гигантские многоядерные клетки инородных тел и гораздо большее количество эпителиоидных клеток. В структуре гранулемы можно было видеть сосуды с признаками васкулита. Исходя из чего, изучаемые нами гранулемы и были отнесены к зрелой макрофагальной гранулеме. Преобладание в структуре гранулем эпителиоидных клеток, позволило нам отнести данные гранулемы к иммунным гранулемам, возникающие на основе гранулематозной гиперчувствительности и гиперчувствительности замедленного типа.

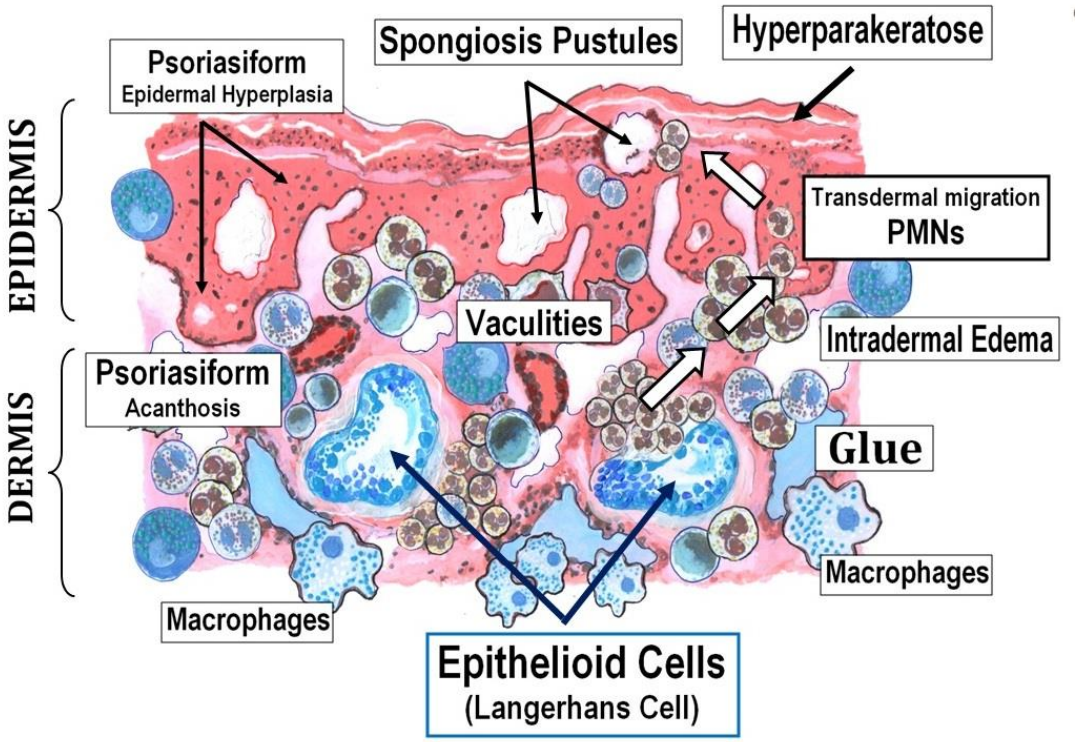

Рисунок 1. Морфологическая картина хронического продуктивного гранулематозного воспаления при попадании частичек цианоакрилата в кожу с наличием гигантских многоядерных клеток (эпителиоидных клеток Лангерханса), макрофагов, лимфоцитов, тучных клеток и локализованных скоплений полиморфноядерных лейкоцитов на уровне дермы с отчетливой их тенденцией к миграции в сторону эпидермиса. На уровне дермы отмечается картина хронического васкулита с большим количеством диффузно расположенных везикул, формирующих картину внутрикожного отека. Эпидермис приобретает типичную морфологическую картину, свойственную псориазоподобным изменениям, характеризующихся эпидермальной гиперплазией и акантозом сосочкового слоя, наличием множественных спонгиозных пустул и гиперкератозом.

В отличие от продуктивного пролиферативного межуточного воспаления, сопровождающегося также образованием FBGCs, в полученном нами гистологическом материале, в гранулемах присутствовала обильная инфильтрация дермы лимфоцитами и плазматическими клетками, что с нашей точки зрения могло служить косвенным признаком существующих сложных регуляторных взаимодействий между классами и различными субпопуляциями этих клеток. Лимфоциты отсутствовали в центре гранулем, но формировали ее покрышку по периферии.
Отсутствие признаков некроза (некроз в центре, казеозный некроз, фибриноибный некроз, очаг нагноения) в клетках позволяет сделать вывод об отсутствии участия инфекционно-бактериального фактора и заключить, что в качестве основного антигена в рассмативаемом нами случае выступают непосредственно частички попавшего в кожу вещества, имевшего химическую структуру цианокрилатного соединения.
Установленной нами особенностью гистологического строения кожных цианоакрилатных гранулем является наличие в их центре гипертрофированных гигантских многоядерных клеток Лангерханса (LGCs), имеющих хорошо отличимые морфологические признаки от ранее описанных гигантских клеток инородных тел (FBGCs), в которых диффузное расположение многочисленных ядер не имело системного характера. Характерной особенностью строения LGCs является расположение многочисленных ядер по периферии клеток. Наряду с эпителиоидными клетками в различных зонах гранулем располагались макрофаги различной степени зрелости с примесью моноцитов и лимфоцитов.
Еще одной установленной особенностью кожных хронических гранулем было интенсивное скоплений локализованных полиморфноядерных лейкоцитов на уровне дермы с отчетливой их

тенденцией к миграции в сторону эпидермиса. Однако ни в одном из случаев мы не наблюдали сопутсвующих очагов некроза, на основании чего кожная цианоарилатная гранулема может быть отнесена к неказеофицирующему типу эпителиально-клеточных гранулем. Внутридермальный отек был представлен диффузно расположенными жидкостными везикулами.

Наибольшим образом обратила на себя внимание имеющаяся морфологическая картина строения эпидермиса, расположенного над гранулемой. Проведение сравнительного гистологического анализа с морфологическими изменениями, свойственными другим кожным патологиям позволило установить наличие характерных псориазоподобных изменений эпидермиса в нашем случае, а именно псориазоподобной эпидермальной гиперплазии и акантоза сосочкового слоя с наличием множественных спонгиозных пустул и гиперкератозом.

Интересным представляется установленный нами факт нарушения определенной цикличности и исхода гранулематозного воспаления, полученный в процессе наблюдения в одном из случаев за хронической кожной цианоакрилатной гранулемой на протяжении более года.

В кожной хронической цианоакрилатной гранулеме на нашем примере отсутствовали очаги некроза, столь характерные для всех инфекционных гранулем. Также мы не определяли и типичные с морфологической точки зрения острые или хронические очаги нагноения или микроабсцедирования. Активное клиническое наблюдение за одной из гранулем на протяжении трех лет с последующим гистологическим исследованием, позволило констатировать уменьшение зоны клеточного инфильтрата, но отсутствие завершения воспаления образованием фиброзного узелка или рубца. Отсутствовала в наших случаях и свойственная некоторым видам инфекционным гранулем тенденция к их росту с формирование псевдоопухолей.

Согласно современным данным все описанныго к настоящему времени виды хронического гранулематозного воспаления, в основе которых лежат различные как инфекционные, так и неинфекционные этиологические причины и как следствие морфологические особенности их строения имеют определенную цикличность в их развитии и закономерный исход. С патоморфологической точки зрения такими исходами гранулематозного воспаления могут быть: рассасывание клеточного инфильтрата, сухой (казеозный) или влажный некроз с образованием дефекта тканей, нагноение в гранулеме с образованием абсцесса, фиброзное превращение гранулемы с образованием фиброзного узелка или рубца; рост гранулемы иногда с формированием псевдоопухоли.

В кожной хронической цианоакрилатной гранулеме на нашем примере отсутствовали очаги некроза, столь характерные для всех инфекционных гранулем. Также мы не определяли и типичные с морфологической точки зрения острые или хронические очаги нагноения или микроабсцедирования. Активное клиническое наблюдение за одной из гранулем на протяжении трех лет с последующим гистологическим исследованием, позволило констатировать уменьшение зоны клеточного инфильтрата, но отсутствие завершения воспаления образованием фиброзного узелка или рубца. Отсутствовала в наших случаях и свойственная некоторым видам инфекционным гранулем тенденция к их росту с формирование псевдоопухолей.

Согласно существующей на протяжении нескольких десятков лет точки зрения, в развитии хронического гранулематозного воспаления можно выделить три типичных морфологических характеристик макрофагальной реакции на персистирующий раздражитель: хроническое воспаление с диффузной инфильтрацией мононуклеарными фагоцитами, с формированием зрелых макрофагальных гранулем и с формированием эпителиоидно-клеточных гранулем.

Похоже на примере кожных хронических цианоарилатных гранулем мы имеем комбинацию всех морфологических характеристик, на основании чего эти гранулемы мы предлагаем отнести к особому виду гранулем, дав им название зрелой калоидной фагоцитомы без тенденции ее к некрозу, фиброзу и росту.

Некоторые авторы при рассмотрении причинно-следственных связей при развитии кожных хронических цианоакрилатных гранулем обращают внимание на возможное формирование реакций гиперчувствительности. Понятно, что учитывая хронический характер течения развившегося хронического гранулематозного воспаления, речь может идти только о развитии реакции гиперчувствительности замедленного IV типа.

Однако, согласно всем классическим канонам и самым современным концепциям развитие реакции гиперчувствительности замедленного типа должно быть непременно сопряжено с сенсибилизацией организма специфическим ангтигеном. Чего не происходит на примере формирования кожной хронической цианоакрилатной гранулемы. В этом мы убедились, проведя у всех 4 пациентов в случаях формирования гранулемы и у 10 пациентов без нее стандартных в этих случаях для клинической иммунологии патч-тестов, с накожным нанесением адгезива «Сульфакрилата» и трех других цианоакрилатов, используемых в косметологии для наращивания ногтей и ресниц. Ни в одном из случаев мы не смогли константировать факт развития следового контактного аллергического дерматита, непременного спутника гиперчувствительности замедленного типа.

Развитие хронического гранулематозного воспаления с нашей точки зрения не связано с миграцией частичек адгезива из сосудистого русла, а является следствием попадания микрочастичек цианоакрилата в дерму в местах интервенций.

Таким образом, вопрос – почему беодеградируемые в относительно короткий промежуток времени частицы цианоакрилата при его внутрисосудистом введении не вызывают гранулематозного воспаления в стенке или просвете вен, но формируют стойкую хроническую гранулему при попадании этих частиц в дерму, остается на сегодня без окончательного ответа.

ЭФФЕКТИВНОСТЬ ИСПОЛЬЗОВАНИЯ НОВОГО ОТЕЧЕСТВЕННОГО ВЕНОАКТИВНОГО СРЕДСТВА "ПОРТЕНТУС 3" (HMC+HER+VITC) В ЛЕЧЕНИИ ХРОНИЧЕСКИХ ЗАБОЛЕВАНИЙ ВЕН

Санников А.Б.[1], Шайдаков Е.В.[2,3], Щеглов Э.А.[3], Шевченко А.М.[4], Мельцова А.Ж.[5], Клубкова И.А.[6]

1 - Кафедра хирургических болезней с курсом акушерства и гинекологии «Приволжский исследовательский медицинский университет», Владимир, Россия

2 - Национальный медицинский исследовательский центр онкологии имени Н.Н.Петрова, Санкт-Петербург, Россия

3 - Петрозаводский государственный университет, Петрозаводск, Россия

4 - Пятигорский медико-фармацевтический институт, филиал «Волгоградского государственного медицинского университета»

5 - Многопрофильный медицинский центр «Белоостров», Ленинградская обл, Россия

6 - Многопрофильная клиника "Алмеда Клиник", Санкт-Петербург, Россия

aliplast@mail.ru

Актуальность. Своевременная профилактика и лечение хронических заболеваний вен (ХЗВ), а также сопутствующих проявлений хронической венозной недостаточности (ХВН), представляет собой комплексную задачу, одной из важных составляющей которого является использование различных веноактивных препаратов (ВАП), называемых также флебопротекторами или флеботониками, большинство из которых имеет растительное происхождение и относятся к группе флавоноидов. Наибольшую эффективность согласно недавно опубликованному систематическому обзору и мета-анализу, включающие семь рандомизированных двойных слепых исследований в комплексном лечении ХЗВ продемонстрировали ВАП на основе микронизированной очищенной фракции флавоноидов (МОФФ), состоящие на 90% из диасмина и на 10% из гесперидиновой фракции. Как хорошо известно, процессу микронизации данные соединения были подвергнуты, чтобы уменьшить размер частиц и оптимизировать их поглощение из кишечника (биодоступность). Однако как показали проведенные исследования, диасмин, являясь основным компонентом МОФФ, не обладает микронным размером (средний размер частиц микронизированного диасмина равняется 36,5 мкм), остается не растворимым в водной среде и обладает низкой абсорбцией в кишечнике (32,7±18,8%). Еще меньший процент биодоступности микронизированного диасмина и других фракций флавоноидов был получен в результате исследований и сравнительного анализа, проведенного российскими учеными. В связи с чем дальнейший поиск веноактивных препаратов, обладающих более высокой биодоступности, а следовательно его большей способностью проникать через гликокаликс к эндотелию сосудистой стенки, оказывая тем самым на него положительные эффекты, вне зависимости от возможности регистрации этих препаратов в виде лекарственных форм или

БАД, на сегодня не потерял актуальности

Материал и методы. Предложенный для изучения эффективности новая биологическая активная добавка (БАД), обладающая венотоническим эффектом, получила название Портентус 3 (от лат. Portentum - чудесное явление), представленная быстрорастворимыми диспергируемыми таблетками, была синтезирована отечественными учеными в 2021 г. Основными ингредиентами данной БАД являются: растворимый флавоноид Гесперидин Метил Халькон (HMC) – 143 мг, рутозид Троксерутина (HER–от анг. Hyroxyethylrutoside) – 100 мг и Аскорбиновая кислота (VitC) – 285 мг. Также в ее состав входят несколько стабилизаторов, корригентов и газообразующих веществ (Свидетельство о государственной регистрации РФ № RU1064788 от 15.11.2024). В 2025 г новая БАД прошла процедуру государственной регистрации не только в Российской Федерации, но и на территории Евразийского Экономического Союза (ЕАС) (Свидетельство № АМ.01.07.01.003R.000013.01.25 от 15.01.2025).

Оценка эффективности использования новой БАД (HMC+HER+VitC) была проведена за период с 21.01.2023 по 22.11.2024 г у 281 пациента в возрасте от 30 до 45 лет ($\bar{x}$= 37,5 года) с ХЗВ нижних конечностей С1-С3 клинических классов (по CEAP). В первую (исследуемую) группу вошли 158 пациентов (95 женщин и 63 мужчины) среднего возраста $\bar{x}$ = 41,3 года, с варикозной болезнью (ВБ), получавших БАД в течение двух месяцев. Вторую, (контрольную) группу составили 123 пациента (76 женщин и 47 мужчин) среднего возраста $\bar{x}$ = 39,7 года с ВБ, не получавшие БАД. Изучение динамики качества жизни по опроснику CIVIQ-2, оценка интенсивности болевого синдрома по визуальной аналоговой шкале (VAS) и измерение маллеолярного объема (MV) осуществлялось у всех пациентов исследуемой группы во время 1-го визита, перед началом использования БАД или не позднее 3х дней от начала приема БАД (V1), 2-го визита, в срок 30 дней (V2) и 3-го визита, в срок 60 дней от начала приема БАД (V3). С целью сравнения данных у пациентов контрольной группы изучение динамики изменения данных параметров осуществлялось в аналогичные сроки.

Результаты. Из представленных данных следует, что суммарный балл качества жизни у пациентов исследуемой группы на основании опросника CIVIQ-2 статистически значимо уменьшился к 3-му визиту ($p<0,001$), тогда как у пациентов контрольной группы данный критерий остался без изменений. На основании динамики изменения интенсивности болевого синдрома по шкале VAS можно было заключить, что интенсивность болевого синдрома по VAS снизилась на 1 балл и более у 94 % пациентов исследуемой группы и оставалась неизменной у пациентов контрольной группы. Во всех случаях различия между группами по данной переменной были статистически значимы. Маллеолярный объем у пациентов исследуемой группы статистически значимо ($p < 0,001$) уменьшается на 2 визите (V2) и на 3 визите (V3) по сравнению с исходным состоянием (V1) и практически не менялся у пациентов контрольной групп при нормальном распределении. На основании полученных данных можно сделать вывод, что маллеолярный объем снизился на 0,2 см и более у 100 % пациентов основной группы и практически не менялся у пациентов контрольной группы. Различия между группами по переменной «уменьшение маллеолярного объема не менее чем на 0,2 см» статистически значимы.

Обсуждение. В предложенной новой БАД для изучения эффективности в комплексном лечении ХЗВ, в качестве основной флавоноидной фракции предложен гесперидин метил халькон (HMC), обладающий 100% растворимостью в воде. Кроме того, в состав новой БАД, были введены лекарственные препараты троксерутин (HER) и аскорбиновая кислота (VitC), обладающие, как хорошо известно, полной растворимостью и высокой биодоступностью. В связи с чем, химический состав новой отечественной БАД получил обозначение как (HMC+HER+VitC). Согласно цели исследования, для оценки эффективности использования новой отечественной биологической добавки (HMC+HER+VitC) в комплексном лечении хронических заболеваний вен нижних конечностей у пациентов С1-С3 клинических классов (по CEAP), независимо друг от друга нескольким специалистам различных медицинских учреждений было предложено определить по две группы пациентов, в лечении которых использовался (исследуемая группа) или не использовался (контрольная группа) предложенная БАД. Согласно определенному дизайну исследования у всех пациентов обеих групп в установленные сроки производилась оценка динамики изменения качества жизни по опроснику

CIVIQ-2, интенсивности болевого синдрома по VAS и измерение маллеолярного объема (MV). Сравнительный анализ изменения качества жизни обследованных лиц в исследуемой группе по опроснику CIVIQ-2 на протяжении периода наблюдения показал статистически значимое изменение выбранного критерия между началом и окончанием приема БАД более чем на 10 баллов (-11,67±0,61), чего не удалось отметить у пациентов контрольной группы (-1,01±0,82). Сравнительный анализ динамики интенсивности болевого синдрома по визуальной аналоговой шкале (VAS) в исследуемой группе показал изменение в положительную сторону более чем на 1 балл уже через месяц после начала приема (-1,1±0,81) и почти 2 балла к концу приема (-1,93±0,75) у 94% пациентов. В контрольной группе на протяжении всего периода наблюдения динамики отмечено не было (-0,50±0,47 и -0,59±0,68 соответственно). Сравнительный анализ динамики изменения маллеолярного объема (MV) в исследуемой и контрольной группах на протяжении периода наблюдения позволил установить следующие закономерности. Маллеолярный объем у пациентов исследуемой группы статистически значимо ($p < 0,001$) уменьшился на 2-м и 3-м визите по сравнению с исходным состоянием и практически не менялся у пациентов контрольной группы при нормальном распределении в группах сравнения. На основании полученных данных можно сделать вывод, что маллеолярный объем снизился на 0,2 см и более у 100% пациентов исследуемой группы и практически не менялся у пациентов контрольной группы. Различия между группами по переменной «уменьшение маллеолярного объема не менее чем на 0,2 см» были статистически значимы.

Заключение. Используемая в новой отечественной БАД комбинация флавоноида гесперидин метил халькона, троксерутина и аскорбиновой кислоты (HMC+HER+VitC) обладает в отношении стенки вен антиоксидантным, противовоспалительным и ангиопротекторным аддитивным эффектом. Преимуществом данной БАД (HMC+HER+VitC) является его растворимость и высокая биодоступность. Включение в комплексное лечение пациентов с ХЗВ БАД (HMC+HER+VitC) повышает психологическую и социальную активность и улучшает качество жизни пациентов. В течение курсового приема БАД (HMC+HER+VitC) достоверно нивелирует субъективные ощущения и уменьшает маллеолярный объем, который является одним из объективных симптомов имеющейся ХВН. Максимальный венотонический эффект от приема БАД (HMC+HER+VitC) у пациентов с ХЗВ наблюдается при курсовом приеме к концу 2-го месяца. На основании полученных результатов проведенного клинического испытания можно рекомендовать применение новой отечественной БАД (HMC+HER+VitC), для комплексного лечения пациентов с хроническими заболеваниями вен нижних конечностей классов С1-С3 (по классификации CEAP) при курсовом применении в течение 2 месяцев.

МОЛЕКУЛЯРНЫЕ ОСНОВЫ ФОРМИРОВАНИЯ МЕХАНОТРАНСДУКЦИИ НАПРЯЖЕНИЯ СДВИГА ЭНДОТЕЛИАЛЬНЫХ КЛЕТОК ВЕНОЗНОЙ СТЕНКИ В ЕЕ БИОЛОГИЧЕСКУЮ АКТИВНОСТЬ

Санников А.Б.[1], Цыган В.Н.[2], Болевич С.Б.[3], Шайдаков Е.В.[4]

1 - Кафедра хирургии с курсом акушерства и гинекологии, Приволжский исследовательский медицинский университет, Владимир

2 - Кафедра патологической физиологии им. В.В. Пашутина, Военно-медицинская академия им. С.М. Кирова, Санкт-Петербург

3 - Кафедра патологии человека, Первый Московский медицинский университет им. И.М. Сеченова, Москва

4 - Национальный медицинский исследовательский центр онкологии им. Н.Н. Петрова, Санкт-Петербург

aliplast@mail.ru

Актуальность. Дальнейшее изучение различных аспектов биологии эндотелиальных клеток (ECs) остается актуальной задачей научных исследований, так как лежит в основе не только реологического гемостаза в физиологических условиях, но и является ключом к пониманию механизмов развития практически всех сердечно-сосудистых заболеваний. В качестве одного из основных факторов, способного оказать существенное влияние на функциональное состояние эндотелия сосудистой стенки в гемодинамических условиях является изменение напряжения сдвига (Shear Stress–SS). Процесс изменения биохимической активности ECs под воздействием

данного механического, с точки зрения биофизики, фактора получил название механотрансдукции. Изучение путей формирования механотрансдукции, включая сенсорику, каскадность внутриклеточного сигналинга и транскрипцию составляет основу современных клеточно-молекулярных, биохимических и генетических исследований.

Материал и методы. Для детального понимания этапов формирования механотрансдукции напряжения сдвига эндотелиальных клеток сосудистой стенки и ее влияния на изменение их биохимической активности проведен углубленный анализ современных данных, опубликованных в более чем 300 источниках, включающих исследования по системной биологии, транскриптомики, протеомики и микро-омики. Учитывая, что большая часть исследование была проведена на линии стволовых клеток пупочной вены человека (HUVEC), системный подход позволил экстраполировать полученные данные на венозную часть сосудистой системы.

Результаты. На настоящее время концепция напряжения сдвига (Shear Stress - SS) эндотелиальных клеток (ECs) является основным физиологическим фактором поддержания их функциональной активности. Для восприятия механических сигналов, инициирующих дальнейший внутриклеточный каскад событий, вплоть до транскрипционных изменений, ECs должна иметь на своей поверхности механизмы, обладающие сенсорными способностями. Согласно современным данным в качестве первичных механосенсоров рассматривается большое количество белковых молекул, локализованных в экстрацеллюлярном матриксе (ECM), гликокаликсе (GCX) и плазматической мембране (PM). Среди основных таких белков можно выделить: фибронектин; гликозаминогликаны синдекан и глипикан; гиалодерин CD44 и гиалуронан; входящие в состав адгезонов αVβ3-интегрины; коннексоны; механочувствительные ионный каналы PIEZO1 и большое количество протеинкиназ, каскадная активация которых при поступлении сигнала снаружи клетки внутрь составляет основу многих сигнальных путей дальнейшей внутриклеточной трансмиссии. Согласно современным данным наиболее значимыми трансдукционными путями являются: Pho-RAS-RAF-MEK-MAPK/ERK, PI3K/AKT/mTOR, MEK_5–ERK_5–MEF2–AMPK и путь Notch, получивших свое название от каскадной передачи сигналов путем поэтапной активацией большого количества протеинкиназ, обладающих тирозиновой или серин/треониновой спецификацией, а также белковых адаптеров в фосфорилировании которых они непосредственно принимают участие. Современные данные подчеркивают возможность перекрестного влияния этих сигнальных путей на многие биологические процессы, включающие: взаимодействие эндотелиальных клеток между собой и своими стволовыми предшественниками, их пролиферацию, морфогенез и апоптоз, эмбриогенез и ангиогенез. Посредством своего участия в межклеточном взаимодействии, данные трансдукционные сигнальные пути способны не только обеспечивать стабильность эндотелия в физиологических условиях меняющегося напряжения сдвига, но и стать триггером изменения фенотипа эндотелиальной клетки при развитии провоспалительных реакций, связанных с миграцией моноцитов и других макрофагов к сосудистой стенке, что является одним из ключевых аспектов развития эндотелиальной дисфункции. Особое значение в такой межклеточной коммуникации играет трансдукция сигналов посредством высококонсервативного пути Notch, изучению которого в настоящее время уделяется повышенное внимание. Вовлечение многочисленных сенсорных мембранных белковых молекул в процесс механотрансдукции тесным образом связано с активизацией внутриклеточных сигнальных путей, конечным пунктом которых является контроль транскрипционных факторов, обладающих обратной связью с многочисленными внутриклеточными регуляторами окислительно-восстановительных процессов и активности ферментов, среди которых одна из ключевых ролей принадлежит синтазе оксида азота (eNOS). Согласно современным данным динамические изменения кровотока влекут за собой изменение характеристик напряжения сдвига, которое изменяется с ламинарного (LSS) и пульсового (PSS) на турбулентное (TSS), низкое (LowSS) и колебательное (OSS). В связи с чем на сегодня предпринимаются попытки установления взаимосвязи и влияния изменения характеристик напряжения сдвига на активность основных транскрипционных факторов (Крюппель-подобный фактор – KLF2, ядерный фактор Каппа B – NF-kB, редокс-чувствительный фактор – Nrf2), способных оказать существенное влияние на формирование провоспалительного фенотипа эндотелиальных клеток с последующим развитием их дисфункции.

Обсуждение. Из проведенного анализа обобщенных данных следует, что эндотелиальные клетки сосудистой стенки на пути к изменению своей биохимической активности под влиянием напряжения сдвига на поверхности и в составе своих мембран имеют уникальные белковые комплексы, которые исходя из современных данных, могут рассматриваться в качестве высокочувствительных сенсоров механических сигналов, к которым относятся интегрины, рецепторы тирозинкиназы (TKR), G-белки и рецепторы, связанные с G-белком (GPCRs), специфические механозависимые ионные каналы, гликокаликс и мембранные липиды, кавеолы и белки межклеточных соединений (Окклюдин, VE-кадгерин, PECAM-1 и Jam-1). Наибольшей специфичностью в отношении механосенсорики обладают расположенные в плазматической мембране ECs коннексоны и механочувствительные ионные PIEZO1-каналы. Полученные механические сигналы инициируют в эндотелиальной клетке процесс механотрансдукции, связанной напрямую с каскадным изменением биохимической активности эндотелиальных клеток путем активации нескольких внутриклеточных сигнальных путей. Основным сигнальным путем механотрансдукции в эндотелиальных клетках сосудистой стенки является путь Pho-RAS-RAF-MEK-MAPK/ERK. В тесной взаимосвязи с сигнальным путем Pho-RAS-RAF-MEK-MAPK/ERK находится трансдукционный путь PI3K/AKT/mTOR, за счет возможного взаимного и перекрестного влияния различных протеинкиназ, участвующих в их активации. Еще одним важным внутриклеточным сигнальным путем, участвующим в процессах механотрансдукции и последующей транскрипции является путь MEK5–ERK5–MEF2–AMPK, каскадность которого связана с последовательной активацией митоген/внеклеточной сигнально-регулируемой киназы-5 (MEK5), внеклеточной сигнально-регулируемую киназы-5 (ERK5) и фактора усиления миоцитов 2 (MEF2). Конечным пунктом данного сигнального пути является активация аденозинмонофосфат-активируемой протеинкиназы (AMPK), играющей одну из ключевых ролей в общем энергетическом гемостазе клетки и активации сразу нескольких факторов регуляции ядерной транскрипции, связанной как и в случае ERK с повышенной экспрессией цитокинов и факторов роста. В свете анализа современных данных можно сделать заключение, что наиболее активно изучаемым на сегодня трансдукционным путем является путь Notch, что связано не только с его влиянием на передачу механического сигнала снаружи эндотелиальной клетки внутрь, сколько с активным участием этого сигнального внутриклеточного пути в выстраивании межклеточного взаимодействия. Конечным пунктом внутриклеточного сигналинга механотрансдукции является регуляция активности многочисленных внутриклеточных факторов транскрипции, основными среди которых являются: Крюппель-подобный фактор – KLF2, ядерный фактор Каппа B – NF-kB, редокс-чувствительный фактор – Nrf2. Согласно современным данным динамические изменения кровотока влекут за собой изменение характеристик напряжения сдвига, которое изменяется с ламинарного (LSS) и пульсового (PSS) на турбулентное (TSS), низкое (LowSS) и колебательное (OSS). В связи с чем, на сегодня предпринимаются попытки установления взаимосвязи и влияния изменения характеристик напряжения сдвига на активность основных транскрипционных факторов. Тип напряжение сдвига играет регулирующую роль в проницаемости эндотелиальных клеток, в то время как проницаемость эндотелиальных клеток играет ключевую роль не только в общей биологии эндотелиальных клеток, но и стимуляции воспаления, как основного патофизиологического аспекта развития эндотелиальной дисфункции, на окончательное формирование которой в большой степени оказывает влияние оксидантный стресс, степень выраженности которого в большой степени определяется активностью или ингибированием тех или иных транскрипционных факторов.

Заключение. Исходя из полученных к настоящему времени данных можно заключить, что инициированные на уровне эндотелиальной клетки механическим воздействием (напряжением сдвига) процессы молекулярной транслокации, трансдукции и транскрипции на сегодня представляют собой звенья одной цепи, соединяющие воедино факторы, оказывающие в итоге существенное (если не главное) влияние на биологию эндотелиальной клетки. Умение влиять на эти механизмы в условиях увеличения или уменьшения напряжения сдвига даст возможность своевременно вмешиваться в развитие многих патологических состояний. Очевидно, что полное понимание ключевых пунктов различных путей механотрансдукции в физиологических условиях, позволит наметить новые подходы, в лечении сердечно-сосудистых заболеваний. Концептуально это может быть связано с медикаментозной инициацией активации

или ингибированием тех или иных протеинкиназ, принимающих непосредственное участие во внутриклеточной передаче сигналов. Привлекательным терапевтическим вариантом в данном случае может стать комбинированное нацеливание на один или несколько внутриклеточных сигнальных путей для достижения синергетических или антагонистических эффектов с целью воздействия на изменения как минимум трех основных транскрипционных факторов, которыми являются Крюппель-подобный фактор (KLF2), редокс-чувствительный фактор (Nrf2) и ядерный фактор Каппа B (NF-kB), ключевое значение которых в формировании конечного ответа эндотелиальной клетки на весь процесс механотрансдукции, во многом можно уже считать доказанным. Изменение соотношения активности различных внутриядерных транскрипционных факторов способно оказать существенное влияние на морфологию эндотелиальных клеток и стать инициатором структурного ремоделирования сосудистой стенки в целом. В связи с чем, можно предположить, что умение манипулировать или вмешиваться в секретируемые эндотелиальной клеткой микро-РНК, может обеспечить многообещающую стратегию борьбы с сосудистыми заболеваниями и конкретно с атеросклерозом и флебосклерозом, что на сегодня является предметом активных дискуссий.

«BITURBO LASER» - КАК МОДИФИКАЦИЯ ЭТАПА ТОТАЛЬНОЙ ЭНДОВЕНОЗНОЙ ЛАЗЕРНОЙ КОАГУЛЯЦИИ ВАРИКОЗНО РАСШИРЕННЫХ ВЕН

Семенов А.Ю., Раскин В.В.
Московский Инновационный Флебологический Центр
phlebologsemenov@gmail.com

Введение. В настоящее время широкое распространение получила методика лечения варикозной болезни - тотальная эндовенозной лазерной коагуляции (ЭВЛК), которая представляет собой сочетание ЭВЛК ствола магистральной вены с ЭВЛК варикозных притоков вместо минифлебэктомии или склеротерапии. При этом, во время проведения ЭВЛК магистральной вены многие специалисты используют автоматическую тракцию световода. Модификация тотальной ЭВЛК по типу «Biturbo Laser» представляет собой метод оптимизации и ускорения вмешательства за счет проведения ЭВЛК притоковых вен ВО ВРЕМЯ автоматической тракции магистральной вены. Для этого используется второй лазерный генератор, что получило отражение в названии метода оптимизации - «Biturbo Laser» (то есть второй лазер, ускоряющий процедуру, как на мощных автомобилях, использующих для разгона два турбонагнетателя).

Материалы и методы. Процедура с использованием второго параллельного (Biturbo) лазера в клинике МИФЦ (Москва) выполняется с ноября 2024 года по настоящее время. Проведено более 350 вмешательств.

Для проведения эндовенозной лазерной коагуляции в магистральную вену (БПВ или МПВ) устанавливали радиальный световод 550 или 365 мкм (в зависимости от исходного диаметра вены или предпочтений хирурга) через интродьюсер 5F или внутривенную канюлю 16G. В варикозные притоки под узи контролем устанавливали внутривенные канюли 18G. При непрямолинейности хода притоков установку проводили методом «нанизывания» варикозных узлов на канюлю. Далее проводили ЭВЛК стволовой вены с использованием лазерного генератора с длиной волны 1940 нм и автоматической тракции радиального световода со скоростью 1 мм/с. Во время тракции световода из магистральной вены проводили параллельную ЭВЛК варикозных притоковых вен вторым лазерным генератором с длиной волны 1940 нм торцевым световодом 365 мкм. Время, требующееся для ЭВЛК притоковой вены, канюлированного одной внутривенной канюлей составило 50-60 секунд (около 1 минуты).

Таким образом, при ЭВЛК магистральной вены, длиной 60 см (время автоматической тракции световода составляет 10 минут) возможно провести ЭВЛК притоковых вен, соответствующее 10 канюлям, уменьшив общее время операции на 10-15 минут.

Результаты. Показатели венозной окклюзии, клинического улучшения состояния пациента, технического успеха и другие не отличались от результатов при использовании последовательной методики. При этом, параллельное использование второго лазерного

генератора уменьшало общее время операции на 5-20 минут (в среднем на 7 минут), что составило 10-35% общего времени операции.

Выводы. По нашим расчетам, использование второго лазерного генератора может достаточно существенно уменьшить общее время операции (особенно при магистральном варикозе на обеих конечностях) за счет параллельного проведения ЭВЛК притоковых вен во время автоматической тракции. Ограничением методики «Biturbo Laser» является сложность или невозможность параллельного использования второго лазера при работе на притоках, расположенных в другой плоскости от магистральной вены (например, по задней поверхности при работе на большой подкожной вене).

ДИНАМИКА ИЗМЕНЕНИЯ КОМПРЕССИОННОГО ПРОФИЛЯ ЧУЛКА 2 КЛАССА: ПРЕДВАРИТЕЛЬНЫЕ ДАННЫЕ ИССЛЕДОВАНИЯ PROCOMFFS

Серебрякова П.Ю.[1], Козлова В.В.[2], Лаберко Л.А.[1,2], Лобастов К.В.[1,2]
1 - MedSwiss
2 - ФГАОУ ВО "Российский национальный исследовательский медицинский университет им. Н.И. Пирогова" Министерства здравоохранения Российской Федерации
polina.serebryakova.2014@mail.ru

Введение. Эластичная компрессия на сегодняшний день считается важной и неотъемлемой составляющей склеротерапии. Между тем, до сих пор неизвестна оптимальная длительность использования медицинского компрессионного чулка (МКЧ) после пенной склерооблитерации варикозных притоков, а также степень изменения его компрессионного профиля в процессе эксплуатации. Целью исследования явилась оценка влияния продленного использования МКЧ на результаты склеротерапии. В рамках вторичной конечной точки изучено изменение уровня давления под ним в течение 28 дней ежедневного ношения.

Методы. Для решения поставленных задач было запущено одноцентровое открытое РКИ преимущества со слепой оценкой конечной точки «ProCOMFFS» (NCT06766968). В него включались пациенты с наличием варикозной болезни нижних конечностей клинического класса C2 по CEAP, которым планировалось выполнение склеротерапии варикозных притоков в качестве самостоятельного метода лечения или в дополнение к ЭВЛК стволовых вен. В зависимости от режима использования МКЧ 2 класса стандарта RAL-GZ 387 (Medi, Германия) участники были разделены на две группы. В обеих трикотаж использовался круглосуточно на протяжении 7 дней после каждой сессии склеротерапии. Затем пациенты основной группы продолжали ношение чулка ежедневно до 28 дней, а контрольной – прекращали. Давление под МКЧ *in vivo* оценивали с помощью манометра «PicoPress» (Medis, ЮАР) в день склеротерапии в обеих группах и через 28 дней использования трикотажа в основной группе. Измерения осуществляли в стандартных точках: B (лодыжка), B1 (середина расстояния между B и C), C (широкая часть голени), D (головка малоберцовой кости), F (середина бедра) и G (верхняя треть бедра).

Результаты. Промежуточный анализ выполнен в мае 2025 года и включил данные о 77 пациентах (55% расчетной мощности), из которых 46 рандомизированы в основную и 33 – в контрольную группу. Средний возраст составил 45±10 лет, 70% были женщинами, склеротерапия дополняла ЭВЛК в 58% случаев. Давление под МКЧ 2 класса перед началом склеротерапии измерено в 77 случаях и составило: 19,8±3,9 (точка B), 22,3±3,7 (точка B1), 19,8±4,2 (точка C), 14,3±3,6 (точка D), 10,6±2,8 (точка F) и 9,3±2,4 (точка G) мм рт. ст. Динамика изменения компрессионного профиля в течение 28 дней использования трикотажа оценена у 33 пациентов основной группы. Было выявлено достоверное снижение давления в точках B1 (с 22,0±3,7 до 20,8±3,3 мм рт. ст.), C (с 19,2±4,9 до 17,6±3,8 мм рт. ст.), D (с 13,6±3,6 до 12,3±3,0 мм рт. ст.), F (с 10,3±3,2 до 9,7±2,5 мм рт. ст.).

Выводы. Давление под МКЧ 2 класса при измерении *in vivo* соответствует диапазону заявленного класса компрессии по стандарту RAL-GZ 387 (23–32 мм рт. ст.). В процессе ежедневной эксплуатации МКЧ в течение 28 дней наблюдается достоверное снижение давления на 1,2–1,5 мм рт. ст. в точках B1-F.

КЛИНИЧЕСКИЙ СЛУЧАЙ: ИМПЛАНТАЦИИ КАВА-ФИЛЬТРА ПАЦИЕНТУ С СОЧЕТАННОЙ ТРАВМОЙ ПОСЛЕ МИННО-ВЗРЫВНОГО РАНЕНИЯ

Сисенова К.М., Мкртчян А.Н., Кононенко Д.А.
ГБУЗ "Госпиталь для ветеранов войн №2 ДЗМ"
kmsisenova@gmail.com

Введение. Минно-взрывные ранения характеризуются поражением разных областей тела, наблюдаются высокие риски развития тромбоэмболических осложнений до 35-55% случаев.
Факторы, увеличивающие риски ВТЭО (венозных тромбоэмболических осложнений): повреждения, переломы, длительная иммобилизация, размозжение мягких тканей, приводящее к длительной ишемии тканей и, как следствие, стаз крови в поврежденных сосудах, приводящий к гиперкоагуляции.
Данным пациентам выполняются сочетанные операции в зависимости от травмы, а назначение антикоагулянтной терапии выполняется индивидуально в конкретном клиническом случае, поскольку существует высокий риск кровотечения, но также сохраняется высокий риск ВТЭО.
И тут возникает у хирурга дилемма, как правильно поступить? Имплантировать кава-фильтр без антикоагулянтной терапии и выполнить операцию или проводить лечения без фильтра?
Цель исследования. Описать клинический случай пациента с политравмой полученной при минно-взрывном ранении и нарушением свертывающей системы крови, потребовавшего имплантации кава-фильтра.
Методы. За 6 месяцев у 9 пациентов находящихся в отделении интенсивной терапии с флотирующими тромбозами вен нижних конечностей на разных локализациях выявлено нарушение свертываемости крови со снижением уровня антитромбина III.
У 8-ми пациентов после коррекции антитромбина III проводилась антикоагулянтная терапия в лечебных дозах с положительным результатом по данным клинических анализов и данным УЗИ.
В 1-м случае у пациента с минно-взрывным ранением, осложнившимся развитием двустороннего флотирующего тромбоза вен нижних конечностей, которому проводилась антикоагулянтная терапия различными антикоагулянтными препаратами (эноксапарин натрия, фондапаринукс, внутривенная инфузия гепарина) и коррекция дефицита антитромбина III (инфузия концентрата антитромбина III, 2 дозы) отмечалось прогрессирование двустороннего проксимального флотирующего тромбоза глубоких вен нижних конечностей, что потребовало установки кава-фильтра.
Результаты. Учитывая последние данные литературы, отмечается уменьшение показаний к установке кава-фильтров, акцентировано внимание на проведении антикоагулянтной терапии в лечебных дозах. Однако у группы больных с минно-взрывными ранениями не всегда возможно применение антикоагулянтов в лечебных дозах, а при их применении и коррекции уровня естественных антикоагулянтов не всегда удается добиться регресса тромбоза.
В лечении больных с минно-взрывными ранениями остаются нерешенными вопросы, связанные с развитием постравматической коагулопатии и дефицита естественных антикоагулянтов. В данном клиническом случае невозможно точно сказать были ли нарушения в системе гемостаза у пациента до ранения или они возникли в результате ранения, в связи с чем, влияние минно-взрывных ранений на регуляцию системы гемостаза требует дальнейшего изучения.
Выводы. У больных с минно-взрывными ранениями и тромбозами глубоких вен зачастую имеются противопоказания к применению лечебных доз антикоагулянтов.
При применении лечебных доз антикоагулянтов, коррекции показателей гемостаза возможно прогрессирование тромбоза глубоких вен, что может потребовать установки кава-фильтра.
Больным с минно-взрывными ранениями, политравмой необходим контроль показателей коагулограммы, Д-димера, уровня естественных антикоагулянтов, в т.ч. антитромбина III, в связи с частым развитием нарушений в системе гемостаза у данной группы пациентов.

РЕЗУЛЬТАТЫ ЛЕЧЕНИЯ ПАЦИЕНТОВ С ХРОНИЧЕСКИМИ ЗАБОЛЕВАНИЯМИ ВЕН НИЖНИХ КОНЕЧНОСТЕЙ С КЛАССОМ CEAP C2 С ИСПОЛЬЗОВАНИЕМ ЛАЗЕРНОГО ГЕНЕРАТОРА С ДЛИНОЙ ВОЛНЫ 1.94 МКМ

Скоробогатов О.А.
Центр хирургии доктора Скоробогатова О.А
skorobogatovo@inbox.ru

Цель исследования. Оценить результаты применения лазерного генератора с длиной волны лазерного излучения 1,94 мкм при тотальной эндовенозной лазерной коагуляции (Тотал ЭВЛК) несостоятельных магистральных подкожных вен и притоков на нижних конечностях.

Материалы и методы. Период наблюдения 2 года. В исследовании приняло участие 387 пациентов из них 185 женщины и 202 мужчины.

С возрастом от 18 до 85 лет. По классификации CEAP класс C2 в сочетании с C1, C3, C4 а и б, C5. Пациентам было выполнено ЭВЛК стволов и варикозно расширенных притоков целевых вен.

Диаметр варикозно измененной магистральной вены варьировал от 9 до 25 мм в приустьевом отделе. Диаметр варикозно расширенных притоков от 3 до 32 мм.

В анамнезе у пациентов отсутствовал варикотромбофлебит ствола или притоков целевых вен.

Вмешательство выполнялось в бассейнах БПВ 237 операция и МПВ 150 операций, с использованием аппарата FiberLase VT с длиной волны лазерного излучения 1,94 мкм, волокном диаметром 550 мкм. Для коагуляции ствола использовали радиальное волокно, для коагуляции притоков торцевое волокно.

Вмешательство выполнялось амбулаторно, с использованием местной тумесцентной анестезии.

В послеоперационном периоде назначались НМГ в течение 7 дней по показаниям, флеботоники, обезболивание НПВС по требованию, ношение компрессионного чулка 2 класса компрессии. Контрольный осмотр выполнялся на следующие сутки, через 1 неделю, 2 недели, 1 месяц и 4 месяца.

Результаты. В раннем послеоперационном периоде наблюдалась гематома в месте вмешательства в проекции притоков целевых вен, вследствие выполнения местного обезболивания. Болевой синдром по ВАШ не превышал 3 (купировался назначением НПВС). Через 1 месяц облитерация магистральных подкожных целевых вен наблюдалось у всех пациентов. Варикозно расширенные притоки были облитерированы у 358 (92,5%) пациентов. Явления варикотромбофлебита наблюдались у 12 (3,1%) пациентов (купировались назначением НПВС, топических средств), неполная окклюзия целевых притоков вен - у 21 (5,4%) пациентов, парестезия в области внутренней поверхности голени - у 14 (3,6%) человек (в связи с чем были назначены препараты витаминов группы В), пигментация в проекции целевых подкожных вен – у 32 (8,2%) пациентов.

Через 4 месяца у всех пациентов наблюдалось облитерация магистральных подкожных целевых вен, полностью отсутствовали болевой синдром и симптом струны по ходу целевой коагулированной вены. Варикозно расширенные притоки были облитерированы у 368 (95,1%) пациентов.

25 (6,4%) пациентам выполнена пенная склеротерапия целевых притоков. Парестезия в области внутренней поверхности голени сохранилась у 5 (1,3%) пациентов. Пигментация полностью исчезла у всей группы наблюдаемых пациентов. Всех пациентов полностью удовлетворил результат проведенного лечения.

Вывод. Тотал ЭВЛК несостоятельных магистральных подкожных вен и притоков на нижних конечностях является эффективным, малотравматичным методом лечения варикозной болезни вен нижних конечностей, не требующим периода реабилитации и проведения дополнительных методов в виде минифлебэктомии.

ВЛИЯНИЕ ДИАМЕТРА ПОДКОЖНЫХ МАГИСТРАЛЬНЫХ ВЕН НА РИСК КАРБОНИЗАЦИИ СВЕТОВОДА ПРИ ЭНДОВЕНОЗНОЙ ЛАЗЕРНОЙ ОБЛИТЕРАЦИИ

Суюмов А.С.[1], Умаров Ф.Р.[2], Норкулов А.А.[1,2]
1 - Республиканский Специализированный научно-практический медицинский центр хирургии имени академика В. Вахидова
2 - Клиника современной флебологии "VarikozOFF"
norkulovakmal@gmail.com

Введение. Карбонизация рабочей части световода при ЭВЛО — частая техническая трудность, снижающая стабильность процедуры и затрудняющая равномерное распределение энергии. Основной причиной этого процесса считается перегрев и коагуляция остаточной крови у конца световода. Предполагается, что диаметр магистральных подкожных вен влияет на вероятность карбонизации за счёт изменения теплоотвода и контакта световода со стенкой сосуда, однако клинические подтверждения этого пока немногочисленны.

Цель исследования. Оценить частоту карбонизации световода при ЭВЛО в зависимости от диаметра магистральной подкожной вены.

Материалы и методы. В исследование включено 90 пациентов (90 конечностей) с варикозной болезнью нижних конечностей (CEAP C2–C5), которым выполнялась ЭВЛО радиальным световодом (1470 нм).

Формированы три группы:

- I — диаметр 7–8 мм (n=30);
- II — 13–15 мм (n=30);
- III — 18–20 мм (n=30).

Не включались пациенты с тромбозом, выраженной артериальной недостаточностью (ABI<0,8), нарушениями гемостаза, беременные и кормящие женщины, а также пациенты с ранее проведённой абляцией в зоне исследования менее 6 месяцев назад.

Результаты.

Карбонизация наблюдалась преимущественно у пациентов с крупным диаметром вен. В группе III (18–20 мм) частота составила 26,7% (8 из 30 случаев), что сопровождалось необходимостью остановки процедуры и очистки или замены световода. В группах I и II количество эпизодов было единичным и не влияло на ход вмешательства.

Выводы.

Большой диаметр магистральных подкожных вен увеличивает риск карбонизации световода при ЭВЛО. При диаметре ≥18 мм частота осложнения возрастает до 26,7%, что подтверждает необходимость технической адаптации процедуры — оптимизации параметров мощности, скорости тракции и, возможно, применения дополнительных методов уменьшения объёма крови в просвете.

VALA (VACUUM ASSISTED LASER ABLATION) КАК ИННОВАЦИОННЫЙ ШАГ В ЭВОЛЮЦИИ ЭВЛО: ПРОСПЕКТИВНОЕ ИССЛЕДОВАНИЕ ВЛИЯНИЯ ОТРИЦАТЕЛЬНОГО ДАВЛЕНИЯ НА ИСХОДЫ ЛЕЧЕНИЯ СТВОЛОВОГО ВАРИКОЗА

Суюмов А.С.[1], Умаров Ф.Р.[2], Норкулов А.А.[1,2]
1 - Республиканский Специализированный научно-практический медицинский центр хирургии имени академика В.Вахидова
2 - Клиника современной флебологии "VarikozOFF"
norkulovakmal@gmail.com

Введение. Эндовенозная лазерная облитерация (ЭВЛО) является «золотым стандартом» лечения стволовой формы варикозной болезни. Однако при работе со стволами большой подкожной вены большого диаметра сохраняется риск карбонизации световода и неполной абляции, что снижает эффективность процедуры. Применение технологии вакуум-ассистированной ЭВЛО (VALA - Vacuum Assisted Laser Ablation) может повысить эффективность облитерации и минимизировать риск технических осложнений.

Цель. Оценить эффективность и безопасность вакуум-ассистированной ЭВЛО при лечении пациентов со стволовой формой варикозной болезни.

Материалы и методы. В проспективное исследование включено 240 пациентов (240 конечностей), разделённых на две группы:
• Группа I (n=120): стандартная ЭВЛО.
• Группа II (n=120): V-ALA.
Группы были сопоставимы по полу, возрасту, диаметру ствола БПВ (>15 мм) и энергетическим параметрам. Эффективность оценивали по данным УЗДС (полная окклюзия и абляция ствола БПВ). Клинический результат фиксировали по шкале VCSS. Контрольные точки: 1, 3, 6 и 12 месяцев.
Результаты. Через 12 месяцев частота полной окклюзии ствола БПВ составила 94,1% в группе стандартной ЭВЛО и 99,2% в группе VALA (p<0,05). Карбонизация рабочей части световода зарегистрирована в 11,6% случаев при стандартной ЭВЛО и не выявлена в группе VALA (p<0,01). Снижение суммарного балла VCSS на сроках 1, 3 и 6 месяцев было одинаковым в обеих группах, без статистически значимых различий.
Заключение. Вакуум-ассистированная ЭВЛО обеспечивает достоверно более высокую частоту окклюзии ствола большой подкожной вены и полностью исключает риск карбонизации световода при сохранении сопоставимого клинического результата в ранние сроки наблюдения. Методика VALA может рассматриваться как следующий шаг в эволюции эндовенозных технологий лечения варикозной болезни.

РЕЗУЛЬТАТЫ ТЕРМИЧЕСКИХ МЕТОДОВ ЭНДОВАЗАЛЬНОЙ ОБЛИТЕРАЦИИ В ЛЕЧЕНИИ ВАРИКОЗНОЙ БОЛЕЗНИ НИЖНИХ КОНЕЧНОСТЕЙ У ПАЦИЕНТОВ ПОСЛЕ ТРАНСПЛАНТАЦИИ СЕРДЦА

Тарабарко Н.Н., Волкова П.А., Узиев Ш.М., Абаева З.Р.
ФГБУ "НМИЦ ТИО имени академика В.И. Шумакова"
limon@bk.ru

Цель. Изучить результаты, оценить эффективность и безопасность термических методов эндовазальной облитерации магистральных подкожных вен в лечении варикозной болезни нижних конечностей у пациентов после трансплантации сердца.
Материалы и методы. Изучены результаты 50 операций по поводу первичного варикозного расширения поверхностных вен нижних конечностей у 35 реципиентов донорского сердца. Для устранения патологического рефлюкса по магистральным подкожным венам во всех случаях применяли методы термической эндовазальной облитерации (РЧО/ЭВЛК) в условиях тумесцентной анестезии. Дополнительно удаление варикозно трансформированных притоков выполняли с помощью минифлебэктомии. Все операции проведены за период с ноября 2021 года по сентябрь 2025 года в ФГБУ НМИЦ ТИО имени академика В.И. Шумакова, КХО№1. Средний возраст пациентов составил 58.5+12.3 лет, распределение по клиническим классам ХЗВ: С2 – 60%, С3 – 20%, С4а – 10%, С4в – 10%. В 38 случаях выполнено РЧО, в 12 - ЭВЛК, все операции термообоблитерации магистральных вен дополнялись минифлебэктомией варикозно трансформированных притоков. 45 операций выполнено в бассейне большой подкожной вены, 4 – в бассейне малой подкожной вены, 1 случай –термическая облитерация перфоранта латеральной поверхности бедра, дополненное минифлебэктомией притоков. Результаты хирургического лечения оценивали на 3 послеоперационные сутки. Повторный осмотр выполняли на 35-50 сутки после операции. Эффективность лечения определяли по окклюзии облитерированной вены на контрольном УЗДС вен нижних конечностей, динамике веноспецифических жалоб шкалы VCSS, а также наличию-отсутствию осложнений в послеоперационном периоде.
Результаты. Окклюзия целевой вены по данным УЗДС на всем протяжении достигнута в 100% случаев. На повторном осмотре у большинства пациентов отмечено значимое снижение баллов по шкале VCSS (более чем в 2 раза). Из послеоперационных осложнений преобладали экхимозы и гематомы (40%), 3 случая – парестезии, 1 случай – лимфоррея, в 2 случая - термоиндуцированный тромбоз 1 и 2 степени.
Выводы. Методы термической эндовазальной облитерации несостоятельных магистральных подкожных вен в лечении варикозной болезни вен нижних конечностей у реципиентов

донорского сердца обладает высокой эффективностью. Окклюзия целевой вены по данным УЗДС достигнута во всех случаях. Отмечено значимое улучшение клинической симптоматики в отсутствие серьезных осложнений и побочных эффектов в послеоперационном периоде. Полученные результаты позволяют судить о безопасности и эффективности методов термической облитерации в лечении варикозной болезни у пациентов после трансплантации донорского сердца.

ГРУППЫ КРОВИ АВ0, КАК ФАКТОР РИСКА РАЗВИТИЯ ТРОМБОЗА ГЛУБОКИХ ВЕН У ПАЦИЕНТОВ ПОЖИЛОГО И СТАРЧЕСКОГО ВОЗРАСТА

Томченко А.И., Хомчук И.А., Фомин К.Н., Нохрин С.П., Ордынец С.В.
ГБУ «Санкт-Петербургский научно-исследовательский институт им И. И. Джанелидзе»
lin92@rambler.ru

Цель: оценить значимость групп крови АВО, как наследственного фактора риска развития тромбоза глубоких вен, у лиц пожилого и старческого возраста.

Материалы и методы. В 2025 году с апреля по июнь в ГБУ СПб НИИ Скорой помощи им. И.И. Джанелидзе было выполнено 662 гемотрансфузии с предварительным определением групп крови и резус-фактора по системе АВО. Распределение больных по полу было примерно равное 51,8 % (n=343) мужчин и 48,2 % (319) женщин. Средний возраст составил 63,4 (±17,3) года. Из них с группой крови O(I) 234 пациента, A(II) -225, B(III) – 154 и AB(IV) – 49 человек. Критериями включения пациентов в наше исследование были возраст обследуемых старше 60 лет, инструментально подтвержденный тромбоз в системе нижней полой вены, исключение активного онкологического процесса. Таким образом, материалом нашей работы явились 140 пациентов пожилого и старческого возраста с тромбозом глубоких вен. Средний возраст составил 74,2 (±8,7) года. Мужчин было 60,0% (n=84), женщин 40,0% (n=56). Всем пациентам выполнялся стандартный клинико-диагностический комплекс. Пациенты были разделены по классификации ВОЗ на две группы по возрасту: пожилые (60 до 74 лет) 72,7 % (n=102), средний возраст составил – 67,3 (±4,9) и старческие (75 до 90 лет) 27,3 % (n=38), средний возраст составил – 82,2 (±4,3). Контрольную группу составили пациенты, поступавшие в НИИ, без перенесенного ТГВ в анамнезе (n=140). Межгрупповые различия оценивали с использованием критерия хи-квадрат. Определяли коэффициент «отношение шансов» (OR) с 95% доверительными интервалами (CI) и p-значениями с использованием программного обеспечения SPSS версии 17.0 (SPSS Inc, Чикаго, Иллинойс, США).

Результаты. При сравнительном анализе частоты встречаемости (ЧВ) различных групп крови АВО и резус-фактора (RhD) между пациентами с ТГВ и контрольной группы были получены статистически значимые различия. Так, в группе исследуемых с венозным тромбозом было примерно равное распределение всех групп крови АВО, однако наиболее часто наблюдалась группа крови B(III) (34,5 %, n=48), что в 3,8 раза было больше чем у пациентов из группы контроля с той же группой крови (34,5 % против 12,2 %, соответственно; OR=3,8; 95% CI: 1,4–10,5; p=0,008). В контрольной группе также представлены больные со всеми группами крови, однако в большем проценте случаев были пациенты с группой крови O(I) - 47% (n=66), что в 4,5 раз больше, чем у пациентов с ТГВ – 16,4 % (n=23) (OR=4,5; 95% CI: 1,8–11,2; p<0,001). Таким образом, пациентов с не-O(I) группой крови в 4,5 раза больше в группе исследуемых с ТГВ, чем в контрольной группе (83,6 % против 53,0 % соответственно; OR=4,5; 95% CI: 1,8–11,2; p<0,001). Также, статистически значимые различия в сравниваемых группах были выявлены по положительному RhD (56,4 % против 36,7 % соответственно; OR=3,5; 95% CI: 1,6–7,9; p=0,002). Сравнение распределения групп крови АВО среди пациентов пожилого и старческого возраста основной группы дало статистически значимые различия. Так, у пациентов до 75 лет не-O(I) группы крови встречались почти в 2 раза чаще, чем группы крови O(I) (44,4 против 78,3 %; OR=0,3; 95% CI: 0,09–0,9; p=0,038). Тогда как у пациентов старше 75 лет, напротив превалировала именно группа крови O(I) (55,6 % против 21,7%; OR=1,4; 95% CI: 0,9–1,9; p=0,038). При распределении групп крови АВО в основной исследуемой группе пациентов с венозным анамнезом в зависимости от пола также были выявлены различия. В группе больных мужского пола различия были не значимы, пациенты со всеми группа крови были представлены

в равном процентном соотношении. В свою очередь, в группе больных женского пола в 3 раза было больше пациенток с группой крови B(III), по сравнению с мужской группой (50,0 % против 24,2 % соответственно; OR=3,1; 95% CI: 1,0–10,0; p=0,05), а также почти в 7 раз меньше пациенток с группой крови O(I) (4,5 % против 24,2 % ; OR=6,7; 95% CI: 0,8–58,0; p=0,05) и в 2 раза меньше с группой крови AB(IV) (13,7 % против 24,2 % ; OR=2,02; 95% CI: 0,5–8,7; p=0,3). По резус-фактору в группе мужчин также различий не было, в отличие от женской группы, в которой в 2 раза было больше пациенток с положительным RhD (68,2 % против 31,8 %).

Обсуждение. Большим количеством современных исследований доказано, что пациенты с группой крови O(I) имеют наименьшую предрасположенность к развитию тромбоза глубоких вен (ТГВ), в сравнение с пациентами с другими группами крови. [Spiezia L., Campello E., Valle F.D., et al., 2018]. Однако, остается не в полной мере изученным вклад групп крови АВО в развитие ТГВ именно у пациентов пожилого и старческого возраста. По результатам нашей работы, у пациентов пожилого и старческого возраста с ТГВ не-O(I) группы крови можно рассматривать как наследственный фактор риска развития тромбоза глубоких вен. Наиболее значимы не-O(I) группы крови являются для больных до 75 лет. Для пациентов группы контроля группы крови АВО, как наследственный фактор риска, статистически не значим. У женщин пожилого и старческого возраста с ТГВ наиболее часто определялась группа крови B(III).

Выводы. 1. Не-O(I) группы крови являются наследственным фактором риска развития ТГВ у пациентов пожилого и старческого возраста.

2. Наибольшую предрасположенность к развитию ТГВ среди женщин имеют пациентки с группой крови B(III).

КОМПЛЕКСНОЕ ХИРУРГИЧЕСКОЕ ЛЕЧЕНИЕ ТЭЛА ПРОМЕЖУТОЧНО-ВЫСОКОГО РИСКА

Трофимов Н.А., Бабокин В.Е., Родионов А.Л., Егоров Д.В.
Республиканский кардиологический диспансер г. Чебоксары
nikolai.trofimov@mail.ru

Введение. ТЭЛА является одной из ведущих причин летальных исходов в структуре смертности от заболеваний сердечно-сосудистой системы. В настоящее время остается много нерешенных вопросов тактики лечения пациентов с ТЭЛА промежуточного и высокого рисков, что диктует необходимость поиска оптимальных тактико-технических подходов.

Цель. Проанализировать эффективность комплексного хирургического лечения ТЭЛА высокого риска, включающего открытую тромбэмболэктомию из ствола и устьев легочных артерий, а также денервацию легочных артерий.

Методы. проведен анализ хирургического лечения 19 пациентов с ТЭЛА высокого риска с применением комплексного хирургического лечения. Средний возраст составил 55,3±1,11лет, мужчин 12, женщин 7. Исходная степень легочной гипертензии по СДЛА – 59,3±5,11 мм.рт.ст. Группа контроля составила 21 пациент, средний возраст 52,1±3,56лет, 13 мужчин, 8 женщин. Исходная СДЛА – 55,41±2,45 мм.рт.ст.

Результаты. Пациенты обеих групп были сопоставимы по основным клинико-инструментальным показателям, все пациенты прооперированы в условиях искусственного кровообращения, время ИК было несколько выше у пациентов группы исследования (p-0,07), сама процедура денервации легочных артерий составила в среднем 5±1,9 мин, выполнялась после открытой тромбэмболэктомии, до ушивания ствола легочной артерии. В послеоперационном периоде наблюдалось снижение уровня легочной гипертензии в обеих группах, в то время как в группе исследования данный показатель составил 26,2±2,5мм.рт.ст., в группе контроля 35,4±2,6 мм.рт.ст. (p-0,05). Кроме того, в исследуемой группе 14 пациентов (73,7%) имели целевые показатели легочной гипертензии, а в группе контроля, после изолированной тромбэктомии – 5 больных (23,8%), p<0,001. Послеоперационный период у пациентов группы исследования также протекал несколько легче, сроки нахождения в палате реанимации составил 1,9 и 4,1 дня соответственно (p-0,06).

Выводы. Денервация легочных артерий в составе комплексного хирургического лечения

является безопасным и эффективным методом коррекции высокой легочной гипертензии (p-0,001).
Необходимо дальнейшее исследование данной методики с вовлечением большего числа больных.

ОПЫТ ФОРМИРОВАНИЯ МНОГОФУНКЦИОНАЛЬНОГО КЛИНИЧЕСКОГО ТРАНСПЛАНТАЦИОННОГО БИОБАНКА

Федотова Д.Д.[1,2], Кузьмин Д.О.[1,2], Ананьев А.Н.[1,2], Кутенков А.А.[1,2], Логинов И.В.[1,2], Багненко С.Ф.[1], Мануковский В.А.[2], Дайнеко В.С.[2]
1 - ФГБОУ ВПО «Первый Санкт-Петербургский государственный медицинский университет имени академика И.П. Павлова» Минздрава России, Санкт-Петербург
2 - ГБУ «Санкт-Петербургский научно-исследовательский институт скорой помощи имени И.И. Джанелидзе», Санкт-Петербург
drdary@yandex.ru

Введение. Трансплантационный биобанк – важнейший ресурс на стыке сразу нескольких специальностей. Биобанком называют коллекцию биологических образцов и связанных с ними данных, хранящихся в организованной системе для нужд популяции. Также это и источник материала для развития биотехнологий и здравоохранения. Кроме того, биобанки – это один из ключевых компонентов персонализированной медицины.
Методы. В нашем центре основной областью применения аллографтов от посмертных доноров в онкологических оперативных вмешательствах является протезирование при поражении опухолевым процессом сосудистых структур (вовлечение в неопластический процесс аорты, почечной вены, нижней полой вены, воротной вены).
В свою очередь, показанием к применению участков сосудистого русла в ангиохирургии является инфицирование синтетических протезов после перенесенных сосудистых реконструкций. Кроме того, сосудистые аллографты применяются при трансплантации печени и почек. Также инициирована опция использования артериальных аллографтов в реконструкции постоянного сосудистого доступа для гемодиализа.
На основании нашего опыта значимыми преимуществами аллографтов над синтетическими протезами являются возможность выбора сосуда в зависимости от типа, необходимого точного диаметра и длины, относительно невысокая стоимость их кондиционирования. Напротив, аллогенные сосуды обладают лучшей биосовместимостью и потенциалом ремоделирования. Основной и труднопреодолимой проблемой остаётся дефицит донорских органов и тканей несмотря на их высокую востребованность.
Результаты. В 2020 году в нашем центре инициирована процедура заготовки и хранения сосудистых аллографтов, полученных от посмертных доноров, благодаря чему в настоящее время:

1 - В режиме 24/7 функционирует биобанк;
2 - Разработаны способы эксплантации, подготовки, хранения и классификации заготавливаемых аллографтов;
3 - Выполнены 18 онкохирургических вмешательств с протезированием: ветвей аорты (5), почечной вены (3), нижней полой вены (3), воротной вены (7);
4 - 28 сосудистых операций: при инфицировании синтетических протезов после перенесенных ангиреконструкций (20) и (8) первичных;
5 - Трансплантационная хирургия: пересадка печени (3) и почки (2);
6 - 47 реконструкций постоянного сосудистого доступа для гемодиализа.

Выводы. Клинический трансплантационный биобанк – средство накопления, хранения и предоставления донорского материала, актуального в реконструктивной ангио- и онкохирургии, трансплантации печени и почек и интервенционной нефрологии. Опыт создания биобанка сосудистых аллографтов демонстрирует чрезвычайно высокую востребованность в доступном и биосовместимом материале для реконструктивных операций. Также использование гомографтов по сути – единственный радикальный способ протезирования сосудистого русла у

пациентов с текущим жизнеугрожающим инфекционным процессом после перенесенных ангиореконструкций с использованием синтетического материала.

«СЕРАЯ ЗОНА» КЛИНИЧЕСКИХ РЕКОМЕНДАЦИЙ: ПРОФИЛАКТИКА ТЭЛА У БОЛЬНЫХ СО 2 ПО 10 ДЕНЬ ПОСЛЕ ЭПИЗОДА ИНТРАКРАНИАЛЬНОГО КРОВОИЗЛИЯНИЯ

Фокин А.А.[1,2], Макаров А.В.[1,2], Уфимцев М.С.[1], Алипанахов М.Р.[1], Татаркин Е.В.[1]

1 - Государственное бюджетное учреждение здравоохранения «Челябинская областная клиническая больница», Челябинск, Россия

2 - Федеральное государственное бюджетное образовательное учреждение высшего образования «Южно-Уральский государственный медицинский университет» Министерства здравоохранения Российской Федерации, Челябинск, Россия

vsurg@mail.ru

Введение. Современный подход к профилактике ТЭЛА у пациентов неврологического профиля, с эпизодом интракраниального кровоизлияния, направлен на назначение профилактических доз гепарина со 2 дня госпитализации и возможности полноценной антикоагулянтной терапии с 10-14 дня. Вместе с тем остается вопрос о тактике сосудистого хирурга при нарастании венозного тромбоза в период со 2 по 10 день.

Методы. С января 2024 по сентябрь 2025 сосудистыми хирургами ЧОКБ наблюдалось 76 пациентов с зафиксированным интракраниальным кровоизлиянием в отделении реанимации. Венозный тромбоз выявлялся при ДС вен нижних конечностей, чаще (55%) на уровне суральных вен. Наряду с немедикаментозными способами профилактики венозного тромбоза, при отсутствии противопоказаний, назначалась стандартная терапия НМГ в профилактических дозировках. У 4 пациентов в связи с нарастанием неврологического дефицита терапия была прекращена, у всех этих пациентов наступило быстрое истощение витальных функций и дальнейшие мероприятия по профилактике ВТЭО не проводились. В 30 (39,4%) случаях отсутствовала динамика нарастания тромбоза. У 42 (55,2%) пациентов при проведении терапии зафиксировано расширение зоны на уровне голени или проксимализация флеботромбоза. Неэффективность антикоагулянтной терапии на фоне невозможности ее усиления, как правило, рассматривается как необходимость имплантации кавафильтра. Вместе с тем установка кавафильтра при тромбозе на уровне глубоких вен голени или бедренно-подколенного сегмента с нашей точки зрения является неоправданным. Кавафильтр устанавливался только при распространении верхней границы тромба до илио-кавального сегмента, что выполнено у 3 больных. В виду тяжелого соматического состояния пациентов лигирование магистральных вен не рассматривалось как вариант хирургической профилактики.

Результаты. На фоне проводимого лечения эпизодов ТЭЛА не зафиксировано.

Выводы. Актуальные клинические рекомендации при невозможности проведения надлежащей антикоагулянтной терапии, неэффективности адекватной антикоагулянтной терапии, на фоне которой происходит нарастание тромбоза с формированием эмболоопасного тромба, считают обоснованным хирургические методы профилактики ВТЭО. Вместе с тем активная хирургическая тактика у пациентов с интракраниальными кровоизлияниями не всегда оправдана или же связана с высокими рисками. Уточнение вариантов тактики сосудистого хирурга в данной ситуации позволит стандартизировать лечение и защитить врача в спорной юридической ситуации.

РАННЯЯ ЭНДОВЕНОЗНАЯ ЛАЗЕРНАЯ ОБЛИТЕРАЦИЯ И ЭНДОВАСКУЛЯРНЫЕ МЕТОДЫ ЛЕЧЕНИЯ ВЕНОЗНЫХ ТРОФИЧЕСКИХ ЯЗВ

Хамдамов У.Р.[1,2]
1 - Бухарский филиал РНЦЭМП, Бухара, Узбекистан
2 - Современная флебологическая клиника "Varikoz-OFF Buhara lazer center", Бухара, Узбекистан
hur-surg@mail.ru

Актуальность. Современные подходы к лечению венозных трофических язв (ВТЯ) направлены не только на местную терапию и уход за раной, но и на устранение гемодинамических причин заболевания. Традиционное отсроченное хирургическое вмешательство в большинстве случаев сопровождается высоким уровнем рецидивов и длительными сроками эпителизации. В последние годы активно внедряются малоинвазивные эндовенозные технологии, в том числе эндовенозная лазерная облитерация (ЭВЛО), обладающая высокой клинической эффективностью. Ряд исследований подтверждает, что раннее проведение ЭВЛО способствует ускорению заживления язв и снижению частоты их рецидивов. Однако вопрос оптимального времени вмешательства остаётся дискуссионным, что и определяет актуальность данного исследования.

Цель исследования. Оценить эффективность раннего применения эндовенозной лазерной облитерации и эндоваскулярных вмешательств у пациентов с венозными трофическими язвами, а также определить их влияние на сроки эпителизации и частоту рецидивов.

Материал и методы. В исследование включено 84 пациента с активными ВТЯ (CEAP C6), наблюдавшихся в условиях сосудистого центра. Средний возраст составил 54,2 ± 6,9 года. Пациенты были разделены на две группы:

1 - Основная группа (n=42) — раннее проведение ЭВЛО (в течение 2–3 недель после начала терапии);
2 - Контрольная группа (n=42) — отсроченное вмешательство после полной эпителизации язв.

Всем пациентам проводилось стандартное обследование: дуплексное сканирование вен нижних конечностей, клиническая и микробиологическая оценка язвенного процесса. Дополнительно у пациентов с посттромботической болезнью и илиофеморальной обструкцией выполнялась эндоваскулярная реканализация и стентирование.

Основными критериями оценки были:

1 - средние сроки эпителизации язв;
2 - частота рецидивов в течение 12 месяцев наблюдения;
3 - качество жизни по шкале CIVIQ.

Результаты. В основной группе сроки полной эпителизации язв составили в среднем 7,8 ± 1,5 недель, тогда как в контрольной группе — 12,4 ± 2,1 недель ($p<0,05$).

Частота рецидивов в течение года в основной группе составила 9,5%, против 28,6% в контрольной ($p<0,05$).

У пациентов с посттромботическим синдромом, которым было выполнено эндоваскулярное стентирование илиофеморального сегмента, достигнута устойчивая проходимость стента в 92% случаев и существенное улучшение венозного оттока, что способствовало ускоренному заживлению язв. Качество жизни по шкале CIVIQ улучшилось на 48% в основной группе и на 27% в контрольной ($p<0,05$).

Обсуждение. Полученные данные подтверждают эффективность раннего эндовенозного вмешательства у пациентов с ВТЯ. В отличие от традиционной отсроченной тактики, ранняя ЭВЛО обеспечивает более быстрое закрытие язв и достоверно снижает риск рецидивов. Это согласуется с результатами международных исследований (EVRA trial и др.), где показана целесообразность ранней коррекции венозного рефлюкса.

Особое значение имеет комплексный подход, включающий эндоваскулярное стентирование при илиофеморальной обструкции. Данный метод позволяет восстановить магистральный венозный кровоток, улучшить гемодинамику и повысить эффективность местной терапии.

Таким образом, раннее использование эндовенозных технологий можно рассматривать как оптимальную стратегию лечения ВТЯ, способствующую снижению социальной и экономической нагрузки.

Выводы:

1 - Раннее проведение эндовенозной лазерной облитерации достоверно сокращает сроки эпителизации венозных трофических язв по сравнению с отсроченной тактикой.
2 - Частота рецидивов в течение 12 месяцев после раннего вмешательства была более чем в два раза ниже, чем в контрольной группе.
3 - Эндоваскулярное стентирование при посттромботическом синдроме и илиофеморальной обструкции показало высокую эффективность и улучшило клинические исходы.
4 - Раннее применение эндовенозных технологий должно рассматриваться как ключевой компонент комплексного лечения ВТЯ.

КЛИНИЧЕСКИЕ И ДЕМОГРАФИЧЕСКИЕ ОСОБЕННОСТИ ВЕНОЗНЫХ ТРОФИЧЕСКИХ ЯЗВ И ИНДЕКС ТЯЖЕСТИ

Хамдамов У.Р.[1,2], Абдурахманов М.М.[3]
1 - Бухарский филиал РНЦЭМП, Бухара, Узбекистан
2 - Современная флебологическая клиника "Varikoz-OFF Buhara lazer center", Бухара, Узбекистан
3 - Бухарский медицинский институт, Бухара, Узбекистан
hur-surg@mail.ru

Актуальность. Венозные трофические язвы (ВТЯ) являются одним из наиболее частых и тяжёлых осложнений хронической венозной недостаточности. По данным Всемирной организации здравоохранения ежегодно регистрируется более 2,5 млн новых случаев. Рецидивы отмечаются у более чем половины пациентов в течение первых 12 месяцев после эпителизации. Заболевание приводит к длительной утрате трудоспособности и значительным социально-экономическим потерям. В связи с этим актуальной задачей остаётся разработка объективных критериев оценки тяжести процесса и индивидуализация лечебной тактики.

Цель исследования. Изучить клинико-демографические особенности пациентов с венозными трофическими язвами и разработать интегральный индекс тяжести язвенного процесса для стратификации больных и выбора оптимальной лечебной тактики.

Материал и методы. В исследование были включены 100 пациентов с активными венозными трофическими язвами (CEAP C6). Средний возраст составил 52,8 ± 7,4 года; 62% – женщины, 38% – мужчины. Изучены клинико-демографические показатели (возраст, пол, длительность заболевания, сопутствующие патологии), а также характеристики язвенного процесса (площадь, длительность существования, количество язв, частота рецидивов).

На основании полученных данных был разработан интегральный индекс тяжести, включающий площадь и давность язвы, её множественность, состояние перфорантных вен и наличие инфекции. Каждому параметру присваивались баллы; по сумме пациент относился к группе лёгкой, средней или тяжёлой степени поражения.

Результаты. У 47% пациентов длительность заболевания превышала 5 лет. В 68% случаев ВТЯ формировались на фоне длительно текущего варикозного расширения вен, в 32% – вследствие посттромботической болезни. Более чем у половины больных (54%) площадь язв превышала 10 см², что достоверно удлиняло сроки эпителизации. При давности язвы свыше 6 месяцев частота рецидивов была в 2 раза выше ($p<0,05$).

Использование интегрального индекса позволило стратифицировать пациентов по степени риска неблагоприятного исхода. У больных с высоким индексом сроки заживления были значительно больше, а частота рецидивов выше. Напротив, низкие значения индекса ассоциировались с быстрым заживлением и высокой клинической эффективностью терапии.

Обсуждение. Полученные результаты согласуются с данными мировой литературы, где подчёркивается значение размеров и длительности язвы как ключевых прогностических факторов. Наши данные подтверждают данную закономерность и демонстрируют, что именно эти параметры оказывают решающее влияние на сроки эпителизации и вероятность рецидива. Предложенный интегральный индекс тяжести является практическим инструментом, который позволяет объективизировать клиническую оценку и прогнозировать исходы. Это особенно важно для выбора лечебной тактики, в частности при планировании эндовенозных

вмешательств, применения компрессионной терапии и фазно-адаптивных протоколов местного лечения.

Выводы.

1 - Венозные трофические язвы чаще всего развиваются у пациентов трудоспособного возраста, что придаёт проблеме высокую социально-экономическую значимость.
2 - Основными факторами, определяющими длительность заживления и риск рецидива, являются площадь и давность язвы.
3 - Разработанный интегральный индекс тяжести позволяет объективно стратифицировать пациентов, прогнозировать течение заболевания и выбирать индивидуальную лечебную тактику.

СРАВНИТЕЛЬНЫЙ АНАЛИЗ РАЗЛИЧНЫХ МОДИФИКАЦИЙ ШКАЛЫ КАПРИНИ В БАРИАТРИЧЕСКОЙ ХИРУРГИИ

Хитарьян А.Г.[1], Лобастов К.В.[2], Орехов К.В.[1], Киртанасова Е.Я.[1], Евдокимов В.П.[1], Гусарев А.Д.[1], Кисляков В.Н.[1], Аманназарова А.Е.[1]

1 - ФГБОУ ВО «Ростовский государственный медицинский университет» Минздрава России
2 - ФГАОУ ВО «Российский Национальный Исследовательский Медицинский Университет им. Н.И. Пирогова» Минздрава России
ale-orekhov@yandex.ru

Бариатрические вмешательства ассоциируются с повышенной опасностью развития послеоперационных венозных тромбоэмболических осложнений (ВТЭО), которые не всегда точно прогнозируются с помощью оригинальной версии шкалы Каприни 2005 года, не учитывающей специфические факторы риска у названной категории больных. Целью исследования явилась сравнительная оценка прогностической ценности различных вариантов шкалы Каприни в отношении вероятности возникновения послеоперационных ВТЭО у пациентов с ожирением, подвергающихся различным вариантам бариатрических вмешательств.

Материал и методы. Было проведено проспективное наблюдательное исследование с участием 120 пациентов в возрасте от 26 до 75 (в среднем, 47,7±11,3) лет, поступивших в клинику с целью хирургического лечения ожирения (ИМТ от 33 до 85 кг/м^2, в среднем, 47,3±9,4 кг/м^2), среди которых было 77,5% женщин и 22,5% мужчин. Перед операцией проводили активное выявление факторов риска ВТЭО, включая специфические для данной популяции: площадь висцерального жира по данным КТ, вес жирового фартука, наличие обструктивного апноэ сна (ОАС), величину давления при наложении карбоксиперитонеума, замедление и прекращение кровотока на подколенной вене в условиях карбоксиперитонеума. Всем больным выполнялись лапароскопические вмешательства под эндотрахеальным наркозом длительностью от 40 до 215 (в среднем, 93,4±28,6) мин. После операции назначалась стандартная фармакологическая профилактика в виде использования госпитального противоэмболического трикотажа и инъекции низкомолекулярных гепаринов. С целью выявления бессимптомных тромбозов на 3–5 сутки после операции выполняли УЗАС. При наличии клинических подозрений соответствующие диагностические тесты использовались по требованию. Первичной конечной точкой исследования была комбинация бессимптомного и симптоматического ТГВ, а также симптоматической ТЭЛА в течение 30 дней после вмешательства.

Результаты. Частота развития послеоперационных ВТЭО составила 5,0% (95% ДИ, 2,3–10,5%), включая один случай симптоматической ТЭЛА (0,8%; 95% ДИ, 0,1–4,5%). По результатам регрессионного анализа достоверными предикторами развития осложнений стали баллы пор шкале Каприни 2010, вес жирового фартука и наличие ОАС. Верифицированные факторы риска были интегрированы в шкалу: вес жирового фартука ≥11 кг был оценен в 1 балл и наличие ОАС – в 3 балла. После пересчета баллов различные модификации шкалы Каприни были оценены на основании величины площади под кривой ROC. При этом максимальные значения продемонстрировали модификации версии 2010 года, учитывающие наличие ОАС (0,866; 95% ДИ, 0,794–0,939) и ОАС вместе с массой жирового фартука (0,862; 95% ДИ, 0,784–0,939). На основании анализа координат кривой отсечкой с комбинацией чувствительности 83% и специфичности 81% стало значение >11,5 баллов.

Заключение. У хирургических пациентов бариатрического профиля шкала Каприни версии 2010 года с включением данных о наличии ОАС и массы жирового фартука обладает улучшенной предсказательной способностью в отношении развития послеоперационных ВТЭО. Больные с наличием ≥12 баллов имеют максимальный риск развития осложнений и требуют индивидуального подхода к их профилактике.

ЛЕЧЕНИЕ ПОСТТРАВМАТИЧЕСКИХ АРТЕРИО-ВЕНОЗНЫХ ФИСТУЛ МАГИСТРАЛЬНЫХ СОСУДОВ НИЖНИХ КОНЕЧНОСТЕЙ

Хомчук И.А., Платонов С.А., Ордынец С.В., Томченко А.И.
ГБУ «Санкт-Петербургский научно-исследовательский институт им И. И. Джанелидзе»
lin92@rambler.ru

Целью являлось проанализировать подходы к диагностике и лечению посттравматических артерио-венозных фистул.

Боевые действия характеризуются высокой частотой поражения конечностей. Среди общего количества раненых за в контртеррористических операциях на Северном Кавказе 1994-1996, 1999-2002 гг. составило 8061. Раненых с повреждениями магистральных сосудов конечностей было 314 (3,9%). Среди травм сосудов во время боевых действий процент образования травматических аневризм и АВФ колеблется от 18 до 55,8%. Из-за возможности развития тяжелых осложнений посттравматические АВФ требуют оперативного лечения в возможно короткие сроки после их возникновения.

За осенний период 2024 года на лечение в НИИ СП им. Джанелидзе поступило 2 человека с артерио-венозными фистулами нижних конечностей. Первый пациент с АВФ ЗББА, возникшей в результате осколочного ранения летом 2023 года и второй пациент с артерио-венозной фистулой подколенной артерии справа через 6 месяцев после минно-взрывного ранения. У обоих пострадавших клинически определялось наличие пульсирующего образования в проекции пораженного участка артерии, у пациента с АВФ ЗББА имелись проявления венозной гипертензии в бассейне БПВ и МПВ пораженной конечности. По данным УЗИ имелись признаки расширения пораженного участка артерии и сброс крови в глубокие вены. Для окончательного определения характера АВФ и объема операции пациентам была выполнена КТ ангиография. Во время операции в обоих случаях при доступе отмечался выраженный рубцовый процесс в зоне АВФ, что обуславливало определенные трудности в выделении сопровождающих вен. До выполнения основного этапа производился проксимальный и дистальный контроль вовлеченных артерии и вен. При резекции аневризмы ЗББА с учетом вовлечения в перипроцесс сопровождающих вен пришлось произвести их перевязку, что в дальнейшем не привело к проявлениям венозной недостаточности. Участок резециованной ЗББА замещен аутовеной находящейся около зоны доступа. После резекции АВФ во втором случае ПкА протезирована армированнм протезом ПТФЭ, линейный дефект в подколенной вене ушит в продольном направлении обвивным швом. Послеоперационный период в обоих случаях протекал без осложнений, раны зажили первичным натяжением. Протезированные участки артерий функционируют.

Обсуждение: боевые действия это травматическая эпидемия. Среди травм сосудов во время боевых действий процент образования травматических аневризм и АВФ колеблется от 18 до 55,8%.

Наиболее частыми причинами возникновения АВФ являются пулевые и осколочные ранения, повреждения осколками костей. При объективном осмотре диагностическими признаками являются шум в проекции магистральных сосудов, пульсация массива мягких тканей, ослабление дистального пульса, признаки сдавления периферических нервов. Использование УЗДАС и КТ ангиографии крайне информативны как в процессе диагностики, так и при планировании операции.

Необходимость леченния АВФ заключается в развитии осложнений в виде эмболии, разрыва, венозной и сердечной недостаточности. Лечение в ранние сроки от развития АВФ проходит относительно лечге, чем при более поздних сроках из-за присутствия выраженного фиброза и воспаления. Варианты оперативного лечения колеблются от резекции пораженного участка и

анастомоза конец в конец до интерпозиции аутовены и синтетического протеза. При небольших АВФ или невозможности адекватного хирургического доступа возможны варианты эндоваскулярного лечения. При резекции АВФ стараются восстановить как артериальный кровоток, так и венозный. Но при вовлечении не основных вен возможно их перевязка. До этапа резекции пораженного сосуда ключом к успеху является адекватный дистальный и проксимальный контроль АВФ.
Выводы: развитие АВФ у раненых с повреждениями магистральных сосудов нередкое и грозное осложние. Ранняя диагностика и оперативное лечение позволит уменьшить травматичность операции, сроки восстановления и предупредить развитие осложнений.

НОВЫЕ ТЕПЛОВИЗИОННЫЕ ТЕХНОЛОГИИ В ДИАГНОСТИКЕ ХРОНИЧЕСКИХ ЗАБОЛЕВАНИЙ ВЕН

Хорев Н.Г.[1], Кирсанов Р.И.[1], Попов Е.С.[1], Мошнин М.В.[2]
1 - ФГБОУ ВО Алтайский государственный медицинский университет МЗ РФ, Барнаул
2 - ООО «МЦ «Компания АЛЕКСАНДР», Москва
xorev-ng@mail.ru

Цель: показать возможности тепловидения с использованием мобильного тепловизора InfiRay в диагностике хронических заболеваний вен (ХЗВ).
Материал и методы. Для получения тепловых изображений использовался мобильный тепловизор InfiRay, оснащенный тепловым датчиком, который позволяет визуализировать на расстоянии и дифференцировать уровни температуры объектов. Идея его использования возникла при исследовании промышленных объектов и изделий для определения потери тепла. Нами предлагается использование этого устройства не только для диагностики потери тепла в промышленности и в промышленный устройствах, но и для исследования человеческого тела. Тепловизор совместим с мобильными устройствами на базе Android. Подключение к смартфону осуществляется через интерфейс USB Type-C. С помощью программного обеспечения, устанавливаемого на смартфон, возможно получать как качественную информацию о температуре исследуемых объектов в виде цветовых тепловых карт, так и количественные значения температуры в конкретных точках изображения. Также программное обеспечение позволяет использовать камеру смартфона для получения обычных фотографий и сопоставлять визуальную информацию с тепловой картой изучаемого объекта. В данном исследовании нами представлены сведения об использовании устройства для диагностики ХЗВ. Обследовано 14 пациентов (6 мужчин и 8 женщин) в возрасте от 26 до 75 лет, из которых у 11 был установлен диагноз «варикозная болезнь», в одном случае осложненная тромбофлебитом; 2 пациента имели вторичное поражение вен (ПТФС); одна пациентка страдала врожденным заболеванием с наличием артерио-венозного шунтирования. На тепловом изображении, представленном различной окраской поверхности конечности, определялись области с высокой (красное свечение) и низкой температурой (зеленой свечение). Полученные изображения сопоставлялись с реальным изображением вен на фотографии. В наиболее «горячих» и «холодных» точках измерялся градиент температуры. Наличие гемодинамических расстройств подтверждалось дуплексным исследованием венозного кровотока конечности.
Результаты. Получены термограммы больных с варикозной болезнью, тромбофлебитом, постромботической болезнью, венозными трофическими язвами на фоне первичного и вторичного венозного заболевания. Тепловое изображение позволяет лучше визуализировать поражённые варикозом участки. Регистрируется разница температур между зонами с варикозными венами и без варикозных вен. Зона тромбофлебита выглядит более красной «горячей» по сравнению с другими участками конечности. Зона трофической язвы как первичной, так и вторичной венозной этиологии имеет более «холодный» зеленый цвет. Четко регистрируется температурный градиент между язвенной и окружающей поверхностями. В зоне несостоятельных перфорантных вен определяется увеличение температуры. Наличие артерио-венозной мальформации приводит к повышению температуры пораженной конечности.
Обсуждения. Исследование подтверждает возможность использования устройства и тепловизионных изображений для обнаружения ХЗВ на основе перепадов температуры с

поверхности нижних конечностей

Выводы. ХЗВ эффективно и быстро можно обнаружить с помощью тепловизионной съемки с использованием простого и доступного мобильного тепловизора InfiRay. Применение данной диагностической технологии возможно в условиях первичного врачебного приема в качестве скрининга, и может быть использовано при проведении телеконсультаций.

ОСТРЫЙ ВАРИКОТРОМБОФЛЕБИТ АССОЦИИРОВАННЫЙ С НЕДИФФЕРЕНЦИРОВАННОЙ ДИСПЛАЗИЕЙ СОЕДИНИТЕЛЬНОЙ ТКАНИ

Царев О.А., Сенин А.А., Корчаков Н.В., Захаров Н.Н.
Саратовский государственный медицинский университет им. В.И. Разумовского
m-51@mail.ru

Цель исследования. Изучить особенности клинического течения острого варикотромбофлебита (ОВТФ) ассоциированного с недифференцированной дисплазией соединительной ткани (НДСТ) для оптимизации тактики хирургического лечения.

Материал и методы. Изучены особенности клинического течения острого варикотромбофлебита у 132 пациентов, которым произведена кроссэктомия. У 67 пациентов была диагностирована НДСТ, у 65 пациентов НДСТ не было. В ходе работы использованы: ультразвуковое ангиосканирование вен нижних конечностей с оценкой эхосемиотики, морфологическое исследование вен, анализ отдаленных результатов (36 месяцев наблюдения), регрессионный анализ Кокса для определения влияния НДСТ на риск рецидива ОВТФ и тромбоэмболии. Статистическая значимость при $p<0,05$.

Результаты и обсуждения. У пациентов с НДСТ выявлены признаки несостоятельности соединительнотканных структур венозной стенки. Несоответствие местных клинических проявлений варикотромбофлебита проксимальной границе тромба выявлено у 27 (40,3%) пациентов с НДСТ и у 12 (18,5%) – без НДСТ ($p<0,001$). Причем у 7 (25,9%) пациентов с НДСТ и у 9 (75,0%) – без НДСТ несоответствие местных клинических проявлений варикотромбофлебита проксимальной границе тромба было выявлено сразу при поступлении в стационар ($p>0,05$). У 20 (74,1%) пациентов с НДСТ и у 3 (25,0%) – без НДСТ ($p<0,001$) несоответствие местных клинических проявлений варикотромбофлебита проксимальной границе тромба было выявленное при повторном дуплексном сканировании вен.

У 57 (85,1%) пациентов с НДСТ были показания для выполнения второго этапа хирургического лечения и лишь у 14 (21,5%) – без НДСТ ($p=0,002$).

Рецидив ОВТФ развился у 22 (32,8%) пациентов с НДСТ и у 5 (7,7%) – без НДСТ ($p<0,002$). У 8 пациентов с НДСТ у одного – без НДСТ был выявлен тромбоз бедренной вены. У двух пациентов с НДСТ развилась эмболия легочной артерии.

Недифференцированная дисплазия соединительной ткани является независимым фактор риска развития тромбоэмболических осложнений в отдаленном периоде после кроссэктомии по поводу ОВТФ. Критерий кокс-модели для НДСТ составил 4,215 (95% ДИ 1,596-11,148).

Варикозная болезнь нижних конечностей у пациентов с НДСТ характеризуется прогрессирующим клиническим течением, ОВТФ – склонностью к рецидивам заболевания с распространением тромботического процесса на перфорантные и глубокие вены, развитием тромбоэмболии легочной артерии.

Выводы. Наличие недифференцированной дисплазии соединительной ткани у пациентов с острым варикотромбофлебитом диктует необходимость более частого ультразвукового контроля проксимальной границы тромба при поступлении в стационар и раннего (после купирования острого воспаления) выполнения второго этапа хирургического лечения варикозной болезни для предотвращения рецидива варикотромбофлебита и тромбоэмболических осложнений.

МИКРОСЕКУНДНЫЙ ND:YAG-ЛАЗЕР 1064 НМ В ЛЕЧЕНИИ ГИПЕРПИГМЕНТАЦИИ ПОСЛЕ СКЛЕРОТЕРАПИИ: КЛИНИЧЕСКИЕ НАБЛЮДЕНИЯ

Шведов А.Н.[1,2], Закурдаева Ю.А.[3]
1 - ООО "Клиника "Сибирская"
2 - Косметология "ТопЛазер"
3 - ООО "МЦ Генели"
doc.shvedov@gmail.com

Частота возникновения гиперпигментации после склеротерапии варьирует от 5 до 80%. На сегодняшний день отсутствуют единые принципы лечения данного побочного явления. В большинстве случаев рекомендуется динамическое наблюдение, однако у 1–2% пациентов гиперпигментация носит стойкий характер и сохраняется 12 месяцев и более.
В литературе описаны попытки коррекции стойкой постсклеротерапевтической пигментации с помощью лазерных технологий: Q-switched рубиновый лазер (694 нм), импульсный лазер на красителях (510 нм), Q-switched Nd:YAG (532/1064 нм) и IPL-системы (530–1100 нм).
В своей практике, для коррекции стойкой гиперпигментации после склеротерапии, мы используем микросекундный Nd:YAG-лазер с длиной волны 1064 нм и представляем два клинических случая.
У пациентки №1 пигментация сохранялась более года после устранения ретикулярных вен 0,5% пенной формой полидоканола - выполнено 3 сеанса лазерной коррекции с интервалами 2–4 недели. У пациентки №2 пигментация сохранялась через 6 месяцев после склеротерапии 0,3% раствором полидоканола - проведён один сеанс. Были использованы следующие параметры: длительность импульса 0,6 мкс, пятна 5–2 мм, флюенс от 41 до 191 Дж/см². Обработка проводилась до минимального потемнения участка. В обоих случаях отмечено полное устранение гиперпигментации.
Таким образом, микросекундный Nd:YAG-лазер 1064 нм может быть использован для коррекции стойкой неэстетичной гиперпигменатции после склеротерапии, однако требуются дополнительные исследования с большей выборкой.

ФЛЕБИТИЧЕСКАЯ РЕАКЦИЯ КОЖИ ПОСЛЕ КЛЕЕВОЙ ОБЛИТЕРАЦИИ ВАРИКОЗНЫХ ВЕН: СОВРЕМЕННОЕ СОСТОЯНИЕ ПРОБЛЕМЫ

Ширинбек О.[1], Мнацаканян Г.В.[1], Одинокова С.Н.[1,2]
1 - Многопрофильный медицинский холдинг "СМ-Клиника", Центр флебологии
2 - ФГАОУ ВО Первый МГМУ им. И.М. Сеченова Минздрава России (Сеченовский университет), Кафедра анатомии и гистологии человека Института клинической медицины имени Н.В.Склифосовского
olims@mail.ru

Введение. Цианоакрилатная клеевая облитерация (ЦКО) — один из вариантов нетермической ликвидации патологического рефлюкса по несостоятельным магистральным подкожным венам нижних конечностей. Нетермические методы были предложены с целью преодоления интра- и послеоперационных дискомфорта и осложнений, связанных с проведением термических методов лечения варикозной болезни нижних конечностей (ВБНК). Многочисленные рандомизированные контролируемые и сравнительные исследования продемонстрировали превосходные клинические результаты ЦКО в долгосрочной перспективе. Однако потенциально возможное воспаление кожных покровов в проекции заклееной целевой вены является одним из частых и тревожных нежелательных явлений.
Цель: провести обзор и анализ данных литературы относительно определения, частоты, факторов риска, методов лечения и профилактики флебитической реакции кожи (ФРК) после ЦКО.
Материал и методы. Проведён анализ полнотекстовых англо- и русскоязычных публикаций за последние 10 лет, входящих в базы данных PubMed, Google Scholar (англоязычные источники), а также eLibrary и РИНЦ (русскоязычные источники). Данные источники описывают разные определения, частоту, факторы риска, клиническую манифестацию и способы лечения ФРК.
Результаты. Точная природа этого уникального осложнения остается не до конца раскрытой.

Важнейшим этапом на стадии доклинических испытаний было проведение патогистологических исследований фрагментов вен облитерированных с помощью цианоакрилата. В патогистологических заключениях этой реакции даны следующие определения: «острая воспалительная реакция кожи», «подострый васкулит», «хроническая гранулематозная реакция инородного тела», «фиброзные изменения с частичной реканализацией сосуда» и «хроническая воспалительная реакция, ассоциированная наличием инородного тела». На основании имеющихся данных была выдвинута наиболее обоснованная версия о причине ФРК — локальной реакции гиперчувствительности на цианоакрилат. Частота встречаемости этого осложнения колеблется в широких пределах: от 1,2-25%. Как правило, эритема, как наиболее частое проявление этой реакции, может возникнуть в области наиболее близкого расположения облитерированной вены к поверхности кожных покровов. При этом симптомы варьируют от легкого ощущения зуда и/или покраснения кожи, которые могут купироваться самостоятельно, до рецидивирующей тяжелой воспалительной реакции кожи и подкожно-жировой клетчатки, требующей применения нестероидных противовоспалительных препаратов, антигистаминных средств и/или кортикостероидов. Хотя в большинстве исследований сообщается об использовании антигистаминных препаратов или кортикостероидов, эффективных стратегий профилактики этого осложнения в настоящее время не разработано. На основании данных литературы представлен алгоритм принятия решения при ФРК в зависимости от тяжести её клинического течения.

Заключение. ФРК — наиболее частое из всех нежелательных явлений после клеевой облитерации варикозных вен. Прогнозирование возникновения этой реакции у каждого пациента не всегда представляется возможным. Предполагаемыми факторами риска при этом являются бассейн БПВ ниже колена, эпифасциальное расположение целевой вены глубиной менее 1 см и диаметр подкожной вены более 8 мм, а также молодой возраст, женский пол и табакокурение. Тяжесть клинической симптоматики при этом варьирует от случая к случаю. Консервативное лечение купирует флебитическую реакцию у абсолютного большинства пациентов.

ФЛЕБИТИЧЕСКАЯ РЕАКЦИЯ КОЖИ ПОСЛЕ КЛЕЕВОЙ ОБЛИТЕРАЦИИ: РЕЗУЛЬТАТЫ 5-ЛЕТНЕГО ОПЫТА ЛЕЧЕНИЯ ВАРИКОЗНЫХ ВЕН

Ширинбек О.[1], Мнацаканян Г.[1], Одинокова С.[2]

1 - Многопрофильный медицинский холдинг «СМ-Клиника», Центр флебологии, Москва, Россия

2 - ФГАОУ ВО Первый МГМУ им. И.М. Сеченова Минздрава России (Сеченовский университет), Кафедра анатомии и гистологии человека Института клинической медицины имени Н.В. Склифосовского, Москва, Россия

cordestro@yandex.com

Цель. Оценить частоту и факторы риска развития флебитической реакции кожи (ФРК) у пациентов с варикозной болезнью нижних конечностей (ВБНК) на основании 5-летнего опыта применения цианоакрилатной клеевой облитерации (ЦКО) магистральных подкожных вен.

Материалы и методы. Проведен ретроспективный обзор проспективно собранных данных о пациентах, перенесших ЦКО. Данная методика была применена у пациентов с симптомами хронической венозной недостаточности, имеющих показания к хирургическому лечению ВБНК на соответствующих бассейнах магистральных подкожных вен. Критерием включения пациентов в данное исследование являлось наличие ВБНК (классы С2-С6 по CEAP), с несостоятельностью соустий, наличием значимого стволового рефлюкса в бассейне целевой вены и наличием варикозно-измененных притоков. Всем пациентам выполнена ЦКО по методике VenaSeal. Проведена оценка потенциальных факторов риска развития реакции гиперчувствительности, включая точку венозного доступа, локализацию целевой вены и некоторые другие факторы. Интраоперационная боль оценивалась субъективно пациентом с применением 10-балльной визуально-аналоговой шкалы (ВАШ).

Результаты. С июля 2019 г. по сентябрь 2024 г. в Центре флебологии Многопрофильного медицинского холдинга «СМ-Клиника» выполнено 2729 ЦКО у 1794 пациентов. Ретроспективный анализ проспективно собранных данных о пациентах, перенесших процедуру

ЦКО, выполнен на базе 8 медицинских центров холдинга. Распределение по половому признаку: мужчины — 615 (34,3%) женщины — 1179 (65,7%). Средний возраст пациентов составил 61,1±15 лет. Распределение пациентов по классам хронических заболеваний вен: С2 – 568 (31,6%); С3 – 791 (44,1%); С4 – 310 (17,3%), С5 — 32 (1,8%), С6 — 93 (5,2%). При наличии показаний ЦКО выполнялась симультанно на двух и более венозных бассейнах на одной или обеих нижних конечностях: 1 бассейн — 909 (50,7%), 2 бассейна — 699 (39%), 3 бассейна — 142 (7,9%), 4 бассейна — 36 (2%), 5 бассейнов — 4 (0,2%), 6 бассейнов — 4 (0,2%). Технический (анатомический) успех при контроле на 3-й день и через 1 месяц после ЦКО составил 100%. Среднее время вмешательства составило 60±25,7 мин. Контрольная УЗАС вен нижних конечностей выполнена на 3-и сутки, через 1 месяц после вмешательства, далее — в любые сроки по инициативе пациента. Облитерация вен в указанные контрольные сроки достигнута у всех 100% пациентов. Болевой синдром по ВАШ сразу после выполнения процедуры, составил 3,4±1,9 баллов, а через 1 месяц — 1,2±0,4 ($p<0,05$). ФРК после ЦКО наблюдалась у 186 (10,4%) пациентов. В нашей практике наиболее часто встречалась ФРК в проекции ствола (6,2%), реже наблюдалось распространение на притоки (3,9%) и в исключительных случаях отмечалась эритематозная кожная реакция (0,5%). Средний возраст пациентов, у которых в послеоперационном периоде наблюдалась ФРК, был статистически значимо ниже, чем у тех, у кого ее не было. Пациенты, у которых точка доступа к БПВ локализовалась ниже уровня колена, а также эпифасциальное расположение целевой вены, имели ФРК во всех случаях наблюдений. Всем пациентам с клинической картиной ФРК были назначены нестероидные противовоспалительные средства (НПВС) и антигистаминные препараты. Только 5 пациентам (0,5%) при наличии выраженной картины гиперчувствительности и признаков системной реакции, проведена краткосрочная терапия стероидами. При этом показаний к хирургическому иссечению облитерированной вены не возникло ни у одного из наших пациентов за более чем 5-летнюю практику применения ЦКО.

Выводы. ФРК является наиболее частым нежелательным явлением после ЦКО. Факторами риска развития ФРК в нашем исследовании явились эпифасциальное расположение целевой вены, бассейн БПВ ниже колена, молодой возраст и женский пол. У всех пациентов ФРК купирована консервативным лечением.

И ВСЕ-ТАКИ ОНИ СОКРАЩАЮТСЯ. НОВЫЕ КЛИНИЧЕСКИЕ ДОКАЗАТЕЛЬСТВА ВЕНОТОНИЗИРУЮЩЕГО ЭФФЕКТА МОФФ

Щеглов Э.А.[1,2]
1 - Петрозаводский Госуниверситет
2 - ГБУЗ РК "РБСЭМП"
ernestsheglov@gmail.com

Ортостатическая гипотензия (ОГ) была впервые описана в 1925 году. Это состояние, которое характеризуется устойчивым снижением систолического артериального давления на ≥20 мм рт.ст. и/или диастолического артериального давления на ≥10 мм рт.ст. в течение 3 мин после перехода в вертикальное положение (положение стоя) из положения лежа. Причиной его развития является нарушение механизмов регуляции процесса перераспределения и депонирования крови в венах нижних конечностей при переходе из горизонтального положения в вертикальное. Медикаментозная коррекция ОГ на настоящий момент представляет собой значительную проблему.

Можно предположить, что у пациентов, страдающих хроническими заболеваниями вен, у которых даже в обычных условиях развивается депонирование крови в варикозно расширенных венах, проявления ОГ будут более выраженными, чем в основной популяции.

При формировании целей и задач данного исследования мы исходили из двух предпосылок:

- у пациентов с варикозной болезнью нижних конечностей ортостатическая гипотензия встречается чаще, чем у пациентов без венозной патологии.
- применение флеботропных препаратов, имеющих венотонизирующий эффект, позволит уменьшить проявления ортостатической гипотензии.

В качестве флеботропного препарата нами был выбран препарат Детралекс в дозе 1000 мг.

С учётом небольшого числа наблюдений говорить о повышении частоты ОГ в клинической группе пока преждевременно, хотя первые данные говорят о высокой вероятности, что данное предположение окажется правильным.

В результате курсового приёма Детралекса в дозе 1000 мг/сутки в течение 2-х месяцев у пациентов отмечено снижение клинических проявлений ОГ. Также при проведении активной ортостатической пробы отмечена положительная динамика показателей у пациентов после курсового приёма Детралекса.

Считаем, что первые данные позволяют не только сделать предположение о возможности применения Детралекса у пациентов с ОГ для снижения выраженности симптомов, но и являются клиническим доказательством венотонизирующего эффекта Детралекса.

СОДЕРЖАНИЕ/CONTENTS

THE ROLE OF EXERCISE IN ENHANCING LYMPHATIC FUNCTION AND QUALITY OF LIFE IN SECONDARY LYMPHOEDEMA: EVIDENCE FROM AN ONGOING LONG TERM CLINICAL STUDY
Damato A., Rovnaya A.V. **3**

ANTICOAGULANT THERAPY IN PREGNANT WOMEN WITH VEIN STENT
Dzhenina O., Bogachev V., Lobastov K., Pankov A. **4**

FREQUENCY OF MAY-TURNER SYNDROME IN WOMEN WITH SEGMENTAL PROXIMAL VEIN THROMBOSIS DURING PREGNANCY
Dzhenina O., Bogachev V., Lobastov K., Bondarchuk D., Pankov A. **5**

EFFICACY OF MICRONIZED PURIFIED FLAVONOID FRACTION IN PATIENTS WITH HORMONE-ASSOCIATED VEIN SYMPTOMS
Dzhenina O., Bogachev V. **5**

THROMBOSIS OF VULVAR AND ROUND LIGAMENT VARICOSITIES IN PREGNANT WOMEN
Dzhenina O., Bogachev V., Kopnenkova D. **6**

PHLEBITIC SKIN REACTION AFTER GLUE ABLATION OF VARICOSE VEINS: CURRENT STATE OF THE PROBLEM
Shirinbek O., Mnatsakanyan G.V., Odinokova S.N. **7**

ИНТЕЛЛЕКТУАЛЬНАЯ СИСТЕМА КОМПЛЕКСНОЙ ДИАГНОСТИКИ ХЗВ С ГОЛОСОВЫМ AI-ПОМОЩНИКОМ «МЕДИЦИНСКИЙ ПОМОЩНИК CHAT HELPER»
Urmantseva N.R. **8**

ФАЗОВО-АДАПТИВНАЯ МЕСТНАЯ ТЕРАПИЯ И ПРОГНОСТИЧЕСКАЯ МОДЕЛЬ ПРИ ВЕНОЗНЫХ ТРОФИЧЕСКИХ ЯЗВАХ
Абдурахманов М.М., Хамдамов У.Р. **9**

ВОЗМОЖНОСТИ И ОГРАНИЧЕНИЯ ИСПОЛЬЗОВАНИЯ ИСКУССТВЕННОГО ИНТЕЛЛЕКТА ВО ФЛЕБОЛОГИИ: СИСТЕМАТИЧЕСКИЙ ОБЗОР ЛИТЕРАТУРЫ
Аверин Д.А., Лобастов К.В., Лаберко Л.А. **10**

РЕЦИДИВ ВАРИКОЗНОГО РАСШИРЕНИЯ ВЕН ПОСЛЕ ХИРУРГИЧЕСКОГО ЛЕЧЕНИЯ. ЧТО МЫ ДЕЛАЕМ НЕ ТАК? (ИЛИ В ЧЕМ НАША ОШИБКА?)
Айдаев С.С., Петриков А.С., Умаров Г.Г., Мамаев А.А., Салимгереева Ф.Н., Магомедова М.Г., Магомедов М.М., Магомедова М.М., Багаудинов М.Д., Ниязов Н.Н. **11**

РЕДКИЕ ОСЛОЖНЕНИЯ ЭНДОВЕНОЗНЫХ ВМЕШАТЕЛЬСТВ
Акилбеков Г.Н., Абдуллинов А.С., Юсупов А.А., Пернебаев Б.С. **13**

ТРОМБОПРОФИЛАКТИКА ПОСЛЕ БАРИАТРИЧЕСКИХ ОПЕРАЦИЙ
Андожская Ю.С., Сенько В.В., Яковенко Т.В., Хангиреев А.Б. **14**

ВЕНОЗНОЕ ШУНТИРОВАНИЕ MUST HAVE В ЛЕЧЕНИИ ПОСТРОМБОТИЧЕСКОГО СИНДРОМА НИЖНИХ КОНЕЧНОСТЕЙ
Атабеков А.И., Сонькин И.Н., Крылов Д.В., Мельник В.Ю., Сорока В.Л. **14**

АНАЛИЗ ЭФФЕКТИВНОСТИ РЕНТГЕНХИРУРГИЧЕСКОГО ЛЕЧЕНИЯ ВЕНОЗНОЙ ОБСТРУКЦИИ ПОДВЗДОШНО-БЕДРЕННОГО СЕГМЕНТА
Ахметзянов Р.В., Ишдавлетов И.И., Бредихин Р.А., Фомина Е.Е., Володюхин М.Ю. **15**

ПЕРВЫЙ ОПЫТ КОРРЕКЦИИ ЦЕНТРАЛЬНЫЙ ВЕНЫ ЛБА МЕТОДОМ ЭНДОВЕНОЗНОЙ ЛАЗЕРНОЙ АБЛАЦИИ
Багдасарян А.Г., Федоров Д.А., Кусакина А.А., Сапранова Ю.А. **16**

СРАВНИТЕЛЬНАЯ ХАРАКТЕРИСТИКА ЭХОСКЛЕРОТЕРАПИИ ПЕРФОРАНТНЫХ ВЕН В ЗАВИСИМОСТИ ОТ ДИАМЕТРА И СКОРОСТНЫХ ПОКАЗАТЕЛЕЙ КРОВОТОКА
Басарболиева Ж.В., Аносов В.Д., Овчинников С.В., Варданян Д.М., Королькова В.В. **16**

ОПЫТ ПРИМЕНЕНИЯ КОЛЛАГЕНОВЫХ ПОВЯЗОК В ХИРУРГИЧЕСКОЙ ПРАКТИКЕ
Бегма А.Н., Дё Х.М., Устаалиева П.Б. **17**

ОПТИМИЗАЦИЯ РАДИОЧАСТОТНОЙ АБЛЯЦИИ МАГИСТРАЛЬНЫХ ПОДКОЖНЫХ ВЕН БОЛЬШОГО ДИАМЕТРА
Беленцов С.М. **18**

КЛИНИЧЕСКИЙ СЛУЧАЙ ЭНДОВАСКУЛЯРНОГО ЛЕЧЕНИЯ ПУЛЬСИРУЮЩЕЙ ГЕМАТОМЫ БЕДРА ПОСЛЕ ЭНДОВАЗАЛЬНОЙ ЛАЗЕРНОЙ ОБЛИТЕРАЦИИ БОЛЬШОЙ ПОДКОЖНОЙ ВЕНЫ
Билалова А.А., Алексеев А.Н., Киселев М.А., Моминов А.Б., Платонов С.А., Габел Инче Бурун Т.А. **19**

ВОЗМОЖНОСТИ МНОГОФУНКЦИОНАЛЬНОЙ ЛАЗЕРНОЙ ПЛАТФОРМЫ «MAGIC SUPER FULL» В ЛЕЧЕНИИ ПОВЕРХНОСТНЫХ ВЕНОЗНЫХ МАЛЬФОРМАЦИЙ
Богачев В.Ю., Саменков А.Ю., Абдош Р. **21**

КЛИНИЧЕСКИЕ КЕЙСЫ ЛЕЧЕНИЯ ФЛОТИРУЮЩИХ ТРОМБОЗОВ НИЖНЕЙ ПОЛОЙ ВЕНЫ НА ПРИМЕРЕ ТРОМБЭКСТРАКЦИИ И ТРОМБОЛИЗИСНОЙ ТЕРАПИИ
Булатов А.А., Абдуллинов А.С., Пернебаев Б.С., Юсупов А.А. **22**

СТЕНТИРОВАНИЕ НАРУЖНОЙ ПОДВЗДОШНОЙ ВЕНЫ У ПАЦИЕНТКИ С АНТИФОСФОЛИПИДНЫМ СИНДРОМОМ
Гительзон Д.Г., Васильев А.Э., Данишян К.И., Зозуля Н.И. **23**

КОРРЕКЦИЯ ДЕФОРМАЦИЙ СТОП – БИОМЕХАНИЧЕСКИЙ ПОДХОД К ЛЕЧЕНИЮ ХРОНИЧЕСКИХ ЗАБОЛЕВАНИЙ ВЕН
Горохов А.А. **23**

МАЛОИНВАЗИВНОЕ ЛЕЧЕНИЕ ВАРИКОЗНОЙ БОЛЕЗНИ ВЕН НИЖНИХ КОНЕЧНОСТЕЙ В УСЛОВИЯХ ГОРОДСКОЙ ПОЛИКЛИНИКИ: 11-ЛЕТНИЙ ОПЫТ ВНЕДРЕНИЯ И ОБУЧЕНИЯ
Давыденко В.В., Галилеева А.Н., Гензик О.В., Романов А.В., Афанасьев Б.И., Рейтель Р.П. **25**

ЛИМФОВЕНОЗНЫЙ СТАЗ И ПУТИ ЕГО РАЗРЕШЕНИЯ У БОЛЬНЫХ С ОСТРЫМ РАСПРОСТРАНЕННЫМ ПЕРИТОНИТОМ
Дадаев Ш.А., Джуманов А.К., Абруев Б.У. **26**

УЛЬТРАЗВУКОВОЕ ИССЛЕДОВАНИЕ КАК ИНСТРУМЕНТ РАННЕЙ ДИАГНОСТИКИ ВТЭО У ОПЕРИРОВАННЫХ БОЛЬНЫХ
Донаева З.О. **27**

РЕНТГЕНЭНДОВАСКУЛЯРНОЕ ЛЕЧЕНИЕ ВЕНОГЕННОЙ ЭРЕКТИЛЬНОЙ ДИСФУНКЦИИ
Жуков О.Б., Васильев А.Э. **29**

ХИРУРГИЧЕСКОЕ ЛЕЧЕНИЕ ПАЦИЕНТОВ ПОЖИЛОГО И СТАРЧЕСКОГО ВОЗРАСТА С ВАРИКОЗНОЙ БОЛЕЗНЬЮ ВЕН НИЖНИХ КОНЕЧНОСТЕЙ В АМБУЛАТОРНЫХ УСЛОВИЯХ
Зайцева М.И. **30**

CHIVA КАК ОРГАНОСОХРАНЯЮЩАЯ СТРАТЕГИЯ В ФЛЕБОЛОГИИ: ОБЗОР ДОКАЗАТЕЛЬНОЙ БАЗЫ
Зокирхонов Ш.Д., Темиров С.Н. **30**

ТРОМБОЭМБОЛИЯ ЛЕГОЧНОЙ АРТЕРИИ - КАК УЛУЧШИТЬ РЕЗУЛЬТАТЫ ЛЕЧЕНИЯ?
Золкин В.Н., Омельчук А.М., Давидович А.А. **31**

ТОТАЛЬНАЯ ЭВЛК КАК АЛЬТЕРНАТИВА МИНИФЛЕБЭКТОМИИ: НАШ ОПЫТ И ВЫВОДЫ
Калачёв И.И. **32**

СОВРЕМЕННЫЕ ПОДХОДЫ К ЛЕЧЕНИЮ ВЕНОЗНЫХ МАЛЬФОРМАЦИЙ У ДЕТЕЙ
Канина Л.Я., Малеков Д.А., Кондратьев Г.В., Красногорская О.Л., Имянитов Е.Н., Махин Ю.Ю., Волков А.А. **32**

МНОГОГРАННЫЙ ДИАГНОЗ - ВРОЖДЕННЫЕ СОСУДИСТЫЕ МАЛЬФОРМАЦИИ. КЛИНИЧЕСКИЙ СЛУЧАЙ
Капериз К.А., Фещенко Д.А., Тихая-Лобанова В.В. **34**

ПРИМЕНЕНИЕ ИЗОКИНЕТИЧЕСКИХ ТРЕНИРОВОК МЫШЕЧНО-ВЕНОЗНОЙ ПОМПЫ ГОЛЕНИ С БИОЛОГИЧЕСКОЙ ОБРАТНОЙ СВЯЗЬЮ В ПРОГРАММАХ РЕАБИЛИТАЦИИ ПАЦИЕНТОВ С ПОСТТРОМБОФЛЕБИТИЧЕСКИМ СИНДРОМОМ
Капериз К.А., Апханова Т.В., Кончугова Т.В., Марфина Т.В., Мусаева О.Н., Васильева В.А., Кульчицкая Д.Б. **35**

ВЛИЯНИЕ БАРИАТРИЧЕСКОЙ ХИРУРГИИ НА ЭФФЕКТИВНОСТЬ МИНИМАЛЬНО ИНВАЗИВНОГО ЛЕЧЕНИЯ ХРОНИЧЕСКОЙ ВЕНОЗНОЙ НЕДОСТАТОЧНОСТИ У ПАЦИЕНТОВ С МОРБИДНЫМ ОЖИРЕНИЕМ
Киртанасова Е.Я., Хитарьян А.Г., Орехов А.А., Гусарев Д.А. **36**

ВЛИЯНИЕ ЭЛАСТИЧНОЙ КОМПРЕССИИ НА РИСК РЕЦИДИВА ВАРИКОЗНОЙ БОЛЕЗНИ НИЖНИХ КОНЕЧНОСТЕЙ: ПРЕДВАРИТЕЛЬНЫЕ РЕЗУЛЬТАТЫ ИССЛЕДОВАНИЯ ECOS-VVR
Ковальчук А.В., Лобастов К.В., Манджикян О.П., Исаев А.М., Данелян Б.А., Кутидзе И.А., Наумова Е.Е., Лаберко Л.А. **37**

ПРИСТЕНОЧНЫЙ ТРОМБОЗ В АНЕВРИЗМЕ ПОДКОЛЕННОЙ ВЕНЫ. КЛИНИЧЕСКИЙ СЛУЧАЙ
Комарова Л.Н., Мартынов В.Г., Востриков К.В. **38**

ЛЕЙОМИОСАРКОМА МЯГКИХ ТКАНЕЙ ПАХОВОЙ ОБЛАСТИ В ПРАКТИКЕ ХИРУРГА-ФЛЕБОЛОГА. КЛИНИЧЕСКИЙ СЛУЧАЙ
Комарова Л.Н., Тихоненкова О.В., Николаева Е.А., Сафронова А.А., Комарова У.В., Звезда С.А. **39**

ТРЁХМЕРНАЯ РЕКОНСТРУКЦИЯ ВЕНОЗНОГО РУСЛА ПРИ ОСТРОМ ТРОМБОЗЕ ОБЩЕЙ БЕДРЕННОЙ И НИЖНЕЙ ПОЛОЙ ВЕН
Комарова Л.Н., Тихоненкова О.В., Николаева Е.А., Сафронова А.А., Комарова У.В. **40**

ПРИМЕНЕНИЕ СИНТЕТИЧЕСКОГО КОЛЛАГЕНА 1 ТИПА И АУТОЛОГИЧНЫХ ФАКТОРОВ РОСТА В КОМПЛЕКСНОЙ ТЕРАПИИ ВЕНОЗНЫХ ТРОФИЧЕСКИХ ЯЗВ НА ФОНЕ САХАРНОГО ДИАБЕТА
Корейба К.А., Лукин П.С. **41**

ВАЛИДНОСТЬ ШКАЛЫ КАПРИНИ И ОСОБЕННОСТИ ПРОФИЛАКТИКИ ВЕНОЗНЫХ ТРОМБОЭМБОЛИЧЕСКИХ ОСЛОЖНЕНИЙ В НЕОТЛОЖНОЙ ХИРУРГИИ
Крылов С.Е., Козлова В.В., Лобастов К.В. **42**

ОСОБЕННОСТИ КЛИНИЧЕСКИХ ПРОЯВЛЕНИЙ ВЕНОЗНОЙ ПАТОЛОГИИ У НЕВРОЛОГИЧЕСКИХ ПАЦИЕНТОВ: ДАННЫЕ УЗИ-СКРИНИНГА
Кудряшова Н.И., Немирова С.В., Левеева Е.А., Рыбинский А.Д., Цибисова А.Д. **43**

НЕОБХОДИМОСТЬ ФЛЕБОТРОПНОЙ ТЕРАПИИ ПРИ ЛЕЧЕНИИ ОСЛОЖНЕНИЙ САХАРНОГО ДИАБЕТА
Лукин П.С., Корейба К.А. **44**

ПАРОВАЯ ТЕРМОАБЛЯЦИЯ: СРАВНИТЕЛЬНОЕ ЭКСПЕРИМЕНТАЛЬНОЕ ИССЛЕДОВАНИЕ ЭФФЕКТИВНОСТИ НОВОГО МЕТОДА ОБЛИТЕРАЦИИ ВЕН IN VITRO И IN VIVO
Мамадалиев Д.М., Ульбашев Д.С., Ермолаев Е.С., Сабанаев Р.А. **45**

РЕЗУЛЬТАТЫ ЧРЕСКОЖНОЙ КОАГУЛЯЦИИ ПЕРИОРБИТАЛЬНЫХ ВЕН МИКРОСЕКУНДНЫМ ЛАЗЕРОМ
Манджикян О.П. **46**

СИЛА ЛЁГКОГО ДАВЛЕНИЯ: МОЖЕТ ЛИ ПЕРВЫЙ КЛАСС ПОСЛЕОПЕРАЦИОННОЙ КОМПРЕССИИ БЫТЬ СТОЛЬ ЖЕ ЭФФЕКТИВНОЙ?
Манджикян О.П., Данелян Б.А., Алиев А.Г., Бурлов Н.Н., Сапелкин С.В., Лобастов К.В. **47**

ТАКТИКА ФЛЕБОЛОГА ПРИ ИНТРАОПЕРАЦИОННОМ ОТРЫВЕ И РАЗРУШЕНИИ РАДИАЛЬНОГО СВЕТОВОДА В ХОДЕ ЭВЛК: АНАЛИЗ ПРОБЛЕМЫ И АЛГОРИТМ РЕШЕНИЙ
Маркин С.М., Кудинова Е.А. **47**

ПРЕИМУЩЕСТВА ИСПОЛЬЗОВАНИЯ ЛАЗЕРА 1940 НМ ПО СРАВНЕНИЮ С 1470 НМ ПРИ ЭНДОВЕНОЗНОЙ ЛАЗЕРНОЙ АБЛЯЦИИ
Минаархужаев Р.Р., Умаров Ф.Р. **49**

ОПЫТ ПРИМЕНЕНИЯ, ЭФФЕКТИВНОСТЬ И БЕЗОПАСНОСТЬ ЭНДОВАЗАЛЬНОЙ ЛАЗЕРНОЙ КОАГУЛЯЦИИ СТВОЛОВЫХ ВЕН ПРИ ТРОМБОФЛЕБИТЕ. ОЦЕНКА ЧАСТОТЫ РЕКАНАЛИЗАЦИЙ
Минигалиева Э.Р., Ибрагимов Д.Р., Хафизов А.Р., Олейник Б.А. **50**

ПРОФИЛАКТИКА ОСЛОЖНЕНИЙ У ПАЦИЕНТОВ С ВАРИКОЗНОЙ БОЛЕЗНЬЮ ПОСЛЕ ЭНДОВАЗАЛЬНОЙ ЛАЗЕРНОЙ КОАГУЛЯЦИИ: СРАВНИТЕЛЬНЫЙ АНАЛИЗ СХЕМ НАЗНАЧЕНИЯ СУЛОДЕКСИДА
Минигалиева Э.Р., Олейник Б.А., Ибрагимов Д.Р., Хафизов А.Р. **51**

ОПЫТ ПРИМЕНЕНИЯ МЕТОДИКИ VENASEAL В СИМУЛЬТАННЫХ ОПЕРАЦИЯХ С ПЛАСТИЧЕСКОЙ ХИРУРГИЕЙ
Мирошниченко А.А. **51**

ОСОБЕННОСТИ ВЫБОРА ПЛОТНОСТИ ТЕПЛОВОЙ ЭНЕРГИИ ПРИ ЭВЛК НА СТАДИИ СТИХШЕГО ВАРИКОТРОМБОФЛЕБИТА
Мурасов Т.М., Тимербулатов М.В., Галиакберов А.Р., Казбулатов С.С. **52**

АКТИВНОЕ ОНКОЛОГИЧЕСКОЕ ЗАБОЛЕВАНИЕ И ЛИМФЕДЕМА - СВОЕВРЕМЕННОЕ ВЫЯВЛЕНИЕ И ВОЗМОЖНОСТИ ЛЕЧЕНИЯ ОТЕКА
Николаева Е.С., Ровная А.В. **53**

КОМПЛЕКСНЫЙ ПОДХОД К ЛЕЧЕНИЮ ВАРИКОЗНОЙ БОЛЕЗНИ В СЕТИ КЛИНИК «ВАРИКОЗА НЕТ»
Овсяников А.С., Кещян С.С., Елхин В.А., Лукьянова И.С. **54**

ЛЕЧЕНИЕ БОЛЬНЫХ С ВЕНОЗНЫМИ ТРОМБОЗАМИ ПРИ ВЫСОКОМ РИСКЕ ГЕМОРРАГИЧЕСКИХ ОСЛОЖНЕНИЙ
Онучин П.Г. **54**

ПОАК В ЛЕЧЕНИИ БОЛЬНЫХ С ВЕНОЗНЫМИ ТРОМБОЗАМИ В АМБУЛАТОРНОЙ ПРАКТИКЕ
Онучин П.Г. **55**

ВОЗМОЖНОСТИ КОМПРЕССИОННОЙ ТЕРАПИИ ПРИ ЗАБОЛЕВАНИЯХ ВЕН НИЖНИХ КОНЕЧНОСТЕЙ
Петриков А.С. **56**

АКТУАЛЬНЫЕ ТРАЕКТОРИИ В ЛЕЧЕНИИ ХРОНИЧЕСКИХ ЗАБОЛЕВАНИЯХ ВЕН
Петриков А.С. **58**

ХИРУРГИЧЕСКОЕ ЛЕЧЕНИЕ ФЛОТИРУЮЩИХ ТРОМБОЗОВ ВЕН НИЖНИХ КОНЕЧНОСТЕЙ В УСЛОВИЯХ НЕСПЕЦИАЛИЗИРОВАННЫХ СТАЦИОНАРОВ
Поляков С.В., Марков С.О., Баранов И.В., Александров Ю.В., Георгиев А.Ю. **59**

КАК ХРОНИЧЕСКАЯ СЕРДЕЧНАЯ НЕДОСТАТОЧНОСТЬ ВЛИЯЕТ НА ХРОНИЧЕСКУЮ ВЕНОЗНУЮ НЕДОСТАТОЧНОСТЬ?
Растатуева А.О., Капериз К.А. **60**

ЛИПЕДЕМА В КЛИНИЧЕСКОЙ ПРАКТИКЕ - ЗАБОЛЕВАНИЕ ИЛИ ОСОБЕННОСТЬ КОНСТИТУЦИИ: КАК НЕ ОШИБИТЬСЯ С ДИАГНОЗОМ И НАЗНАЧИТЬ КОРРЕКТНОЕ ЛЕЧЕНИЕ
Ровная А.В., Дамато А. **61**

ХИРУРГИЧЕСКИЕ VS. КОНСЕРВАТИВНЫЕ МЕТОДЫ ЛЕЧЕНИЯ ЛИМФЕДЕМЫ: "И" ИЛИ "ИЛИ"? - ПОКАЗАНИЯ И АЛГОРИТМЫ
Ровная А.В., Николаева Е.С., Дамато А. **62**

КОМПЛАЕНС ПАЦИЕНТА И ПРИВЕРЖЕННОСТЬ ЛЕЧЕНИЮ ЛИМФЕДЕМЫ: СЛОЖНОСТИ И РЕШЕНИЯ
Ровная А.В., Дамато А. **63**

РОЛЬ КОМПРЕССИОННЫХ ИЗДЕЛИЙ В КОНТРОЛЕ НАД ЛИМФЕДЕМОЙ - КАК УЛУЧШИТЬ РЕЗУЛЬТАТЫ ВТОРОЙ ФАЗЫ ЛЕЧЕНИЯ
Ровная А.В., Николаева Е.С. **64**

ЛЕЧЕНИЕ ВАРИКОЗНОГО РАСШИРЕНИЯ ВЕН НИЖНИХ КОНЕЧНОСТЕЙ: ОТ ХИРУРГИИ К МАЛОИНВАЗИВНЫМ ТЕХНОЛОГИЯМ
Роднянский Д.В., Дорохов Д.Ю., Сазанова В.В. **65**

ТАКТИКА ЛЕЧЕНИЯ ПРИ ТРОМБОЗЕ ГЛУБОКИХ ВЕН НИЖНИХ КОНЕЧНОСТЕЙ
Сабанчиев А.З., Борисов В.А., Красовский В.В., Малюгин А.А., Мазуренко Е.А., Лукьянова Л.В., Карпова О.В. **66**

РЕЦИДИВ ВАРИКОЗНОЙ БОЛЕЗНИ ПОСЛЕ ЭНДОВЕНОЗНОЙ ЛАЗЕРНОЙ ОБЛИТЕРАЦИИ В ЗАВИСИМОСТИ ОТ ДИАМЕТРА КОАГУЛИРУЕМОЙ ВЕНЫ
Сайимов Ф.Я., Умаров Ф.Р., Суюмов А.С. **67**

СРАВНИТЕЛЬНЫЙ АНАЛИЗ ЧАСТОТЫ РЕЦИДИВОВ ВАРИКОЗНОЙ БОЛЕЗНИ ПОСЛЕ ЭВЛО БОЛЬШОЙ ПОДКОЖНОЙ ВЕНЫ С СОХРАНЕНИЕМ И С ОДНОМОМЕНТНОЙ ОБЛИТЕРАЦИЕЙ ПЕРЕДНЕЙ ДОБАВОЧНОЙ ВЕН
Сайимов Ф.Я., Суюмов А.С., Умаров Ф.Р. **69**

МОРФОЛОГИЧЕСКАЯ ХАРАКТЕРИСТИКА ВОЗМОЖНОГО ГРАНУЛЕМАТОЗНОГО ВОСПАЛЕНИЯ ПОСЛЕ ПРОВЕДЕНИЯ ЦИАНАКРИЛАТНОЙ ОБЛИТЕРАЦИИ ВАРИКОЗНЫХ ВЕН
Санников А.Б., Шайдаков Е.В. **70**

ЭФФЕКТИВНОСТЬ ИСПОЛЬЗОВАНИЯ НОВОГО ОТЕЧЕСТВЕННОГО ВЕНОАКТИВНОГО СРЕДСТВА "ПОРТЕНТУС 3" (HMC+HER+VITC) В ЛЕЧЕНИИ ХРОНИЧЕСКИХ ЗАБОЛЕВАНИЙ ВЕН
Санников А.Б., Шайдаков Е.В., Щеглов Э.А., Шевченко А.М., Мельцова А.Ж., Клубкова И.А. **74**

МОЛЕКУЛЯРНЫЕ ОСНОВЫ ФОРМИРОВАНИЯ МЕХАНОТРАНСДУКЦИИ НАПРЯЖЕНИЯ СДВИГА ЭНДОТЕЛИАЛЬНЫХ КЛЕТОК ВЕНОЗНОЙ СТЕНКИ В ЕЕ БИОЛОГИЧЕСКУЮ АКТИВНОСТЬ
Санников А.Б., Цыган В.Н., Болевич С.Б., Шайдаков Е.В. **76**

«BITURBO LASER» - КАК МОДИФИКАЦИЯ ЭТАПА ТОТАЛЬНОЙ ЭНДОВЕНОЗНОЙ ЛАЗЕРНОЙ КОАГУЛЯЦИИ ВАРИКОЗНО РАСШИРЕННЫХ ВЕН
Семенов А.Ю., Раскин В.В. **79**

ДИНАМИКА ИЗМЕНЕНИЯ КОМПРЕССИОННОГО ПРОФИЛЯ ЧУЛКА 2 КЛАССА: ПРЕДВАРИТЕЛЬНЫЕ ДАННЫЕ ИССЛЕДОВАНИЯ PROCOMFFS
Серебрякова П.Ю., Козлова В.В., Лаберко Л.А., Лобастов К.В. **80**

КЛИНИЧЕСКИЙ СЛУЧАЙ: ИМПЛАНТАЦИИ КАВА-ФИЛЬТРА ПАЦИЕНТУ С СОЧЕТАННОЙ ТРАВМОЙ ПОСЛЕ МИННО-ВЗРЫВНОГО РАНЕНИЯ
Сисенова К.М., Мкртчян А.Н., Кононенко Д.А. **81**

РЕЗУЛЬТАТЫ ЛЕЧЕНИЯ ПАЦИЕНТОВ С ХРОНИЧЕСКИМИ ЗАБОЛЕВАНИЯМИ ВЕН НИЖНИХ КОНЕЧНОСТЕЙ С КЛАССОМ CEAP C2 С ИСПОЛЬЗОВАНИЕМ ЛАЗЕРНОГО ГЕНЕРАТОРА С ДЛИНОЙ ВОЛНЫ 1.94 МКМ
Скоробогатов О.А. **82**

ВЛИЯНИЕ ДИАМЕТРА ПОДКОЖНЫХ МАГИСТРАЛЬНЫХ ВЕН НА РИСК КАРБОНИЗАЦИИ СВЕТОВОДА ПРИ ЭНДОВЕНОЗНОЙ ЛАЗЕРНОЙ ОБЛИТЕРАЦИИ
Суюмов А.С., Умаров Ф.Р., Норкулов А.А. **83**

VALA (VACUUM ASSISTED LASER ABLATION) КАК ИННОВАЦИОННЫЙ ШАГ В ЭВОЛЮЦИИ ЭВЛО: ПРОСПЕКТИВНОЕ ИССЛЕДОВАНИЕ ВЛИЯНИЯ ОТРИЦАТЕЛЬНОГО ДАВЛЕНИЯ НА ИСХОДЫ ЛЕЧЕНИЯ СТВОЛОВОГО ВАРИКОЗА
Суюмов А.С., Умаров Ф.Р., Норкулов А.А. **83**

РЕЗУЛЬТАТЫ ТЕРМИЧЕСКИХ МЕТОДОВ ЭНДОВАЗАЛЬНОЙ ОБЛИТЕРАЦИИ В ЛЕЧЕНИИ ВАРИКОЗНОЙ БОЛЕЗНИ НИЖНИХ КОНЕЧНОСТЕЙ У ПАЦИЕНТОВ ПОСЛЕ ТРАНСПЛАНТАЦИИ СЕРДЦА
Тарабарко Н.Н., Волкова П.А., Узиев Ш.М., Абаева З.Р. **84**

ГРУППЫ КРОВИ AB0, КАК ФАКТОР РИСКА РАЗВИТИЯ ТРОМБОЗА ГЛУБОКИХ ВЕН У ПАЦИЕНТОВ ПОЖИЛОГО И СТАРЧЕСКОГО ВОЗРАСТА
Томченко А.И., Хомчук И.А., Фомин К.Н., Нохрин С.П., Ордынец С.В. **85**

КОМПЛЕКСНОЕ ХИРУРГИЧЕСКОЕ ЛЕЧЕНИЕ ТЭЛА ПРОМЕЖУТОЧНО-ВЫСОКОГО РИСКА
Трофимов Н.А., Бабокин В.Е., Родионов А.Л., Егоров Д.В. **86**

ОПЫТ ФОРМИРОВАНИЯ МНОГОФУНКЦИОНАЛЬНОГО КЛИНИЧЕСКОГО ТРАНСПЛАНТАЦИОННОГО БИОБАНКА
Федотова Д.Д., Кузьмин Д.О., Ананьев А.Н., Кутенков А.А., Логинов И.В., Багненко С.Ф., Мануковский В.А., Дайнеко В.С. **87**

«СЕРАЯ ЗОНА» КЛИНИЧЕСКИХ РЕКОМЕНДАЦИЙ: ПРОФИЛАКТИКА ТЭЛА У БОЛЬНЫХ СО 2 ПО 10 ДЕНЬ ПОСЛЕ ЭПИЗОДА ИНТРАКРАНИАЛЬНОГО КРОВОИЗЛИЯНИЯ
Фокин А.А., Макаров А.В., Уфимцев М.С., Алипанахов М.Р., Татаркин Е.В. **88**

РАННЯЯ ЭНДОВЕНОЗНАЯ ЛАЗЕРНАЯ ОБЛИТЕРАЦИЯ И ЭНДОВАСКУЛЯРНЫЕ МЕТОДЫ ЛЕЧЕНИЯ ВЕНОЗНЫХ ТРОФИЧЕСКИХ ЯЗВ
Хамдамов У.Р. **89**

КЛИНИЧЕСКИЕ И ДЕМОГРАФИЧЕСКИЕ ОСОБЕННОСТИ ВЕНОЗНЫХ ТРОФИЧЕСКИХ ЯЗВ И ИНДЕКС ТЯЖЕСТИ
Хамдамов У.Р., Абдурахманов М.М. **90**

СРАВНИТЕЛЬНЫЙ АНАЛИЗ РАЗЛИЧНЫХ МОДИФИКАЦИЙ ШКАЛЫ КАПРИНИ В БАРИАТРИЧЕСКОЙ ХИРУРГИИ
Хитарьян А.Г., Лобастов К.В., Орехов К.В., Киртанасова Е.Я., Евдокимов В.П., Гусарев А.Д., Кисляков В.Н., Аманназарова А.Е. **91**

ЛЕЧЕНИЕ ПОСТТРАВМАТИЧЕСКИХ АРТЕРИО-ВЕНОЗНЫХ ФИСТУЛ МАГИСТРАЛЬНЫХ СОСУДОВ НИЖНИХ КОНЕЧНОСТЕЙ
Хомчук И.А., Платонов С.А., Ордынец С.В., Томченко А.И. **92**

НОВЫЕ ТЕПЛОВИЗИОННЫЕ ТЕХНОЛОГИИ В ДИАГНОСТИКЕ ХРОНИЧЕСКИХ ЗАБОЛЕВАНИЙ ВЕН
Хорев Н.Г., Кирсанов Р.И., Попов Е.С., Мошнин М.В. **93**

ОСТРЫЙ ВАРИКОТРОМБОФЛЕБИТ АССОЦИИРОВАННЫЙ С НЕДИФФЕРЕНЦИРОВАННОЙ ДИСПЛАЗИЕЙ СОЕДИНИТЕЛЬНОЙ ТКАНИ
Царев О.А., Сенин А.А., Корчаков Н.В., Захаров Н.Н. **94**

МИКРОСЕКУНДНЫЙ ND:YAG-ЛАЗЕР 1064 НМ В ЛЕЧЕНИИ ГИПЕРПИГМЕНТАЦИИ ПОСЛЕ СКЛЕРОТЕРАПИИ: КЛИНИЧЕСКИЕ НАБЛЮДЕНИЯ
Шведов А.Н., Закурдаева Ю.А. **95**

ФЛЕБИТИЧЕСКАЯ РЕАКЦИЯ КОЖИ ПОСЛЕ КЛЕЕВОЙ ОБЛИТЕРАЦИИ ВАРИКОЗНЫХ ВЕН: СОВРЕМЕННОЕ СОСТОЯНИЕ ПРОБЛЕМЫ
Ширинбек О., Мнацаканян Г.В., Одинокова С.Н. **95**

ФЛЕБИТИЧЕСКАЯ РЕАКЦИЯ КОЖИ ПОСЛЕ КЛЕЕВОЙ ОБЛИТЕРАЦИИ: РЕЗУЛЬТАТЫ 5-ЛЕТНЕГО ОПЫТА ЛЕЧЕНИЯ ВАРИКОЗНЫХ ВЕН
Ширинбек О., Мнацаканян Г., Одинокова С. **96**

И ВСЕ-ТАКИ ОНИ СОКРАЩАЮТСЯ. НОВЫЕ КЛИНИЧЕСКИЕ ДОКАЗАТЕЛЬСТВА ВЕНОТОНИЗИРУЮЩЕГО ЭФФЕКТА МОФФ
Щеглов Э.А. **97**